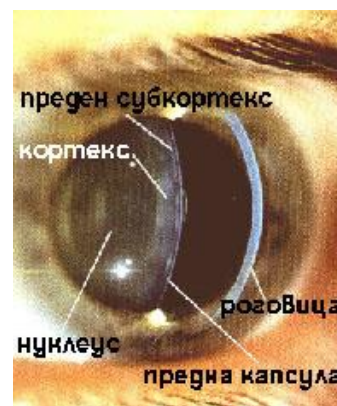
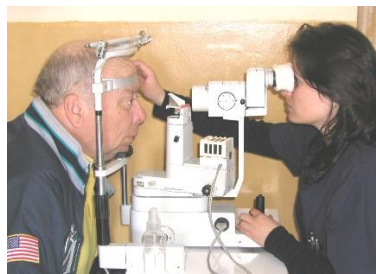
ИЗСЛЕДВАНИЯ И ЗАБОЛЯВАНИЯ НА РОГОВИЦАТА

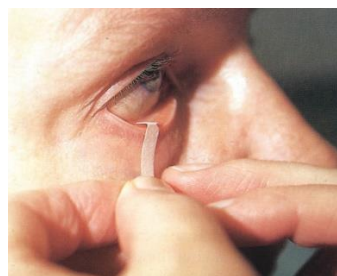
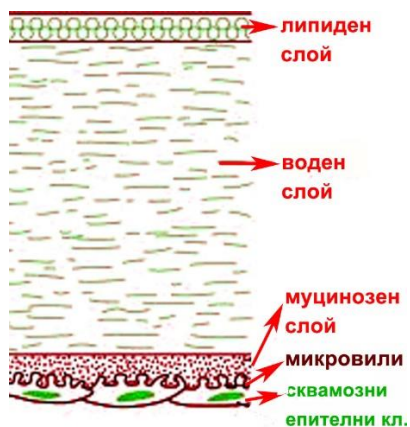
Параметри на роговицата - **леко елиптична** (11.5 mm хоризонтално/ 11 mm вертикално)
Характеристики на роговицата: **гладкост, лъскавост, прозрачност и сетивност.**

Методи на изследване на роговицата

Оглед - фокално осветление и биомикроскопия (шпалт лампа)




Изследване на слъзния филм

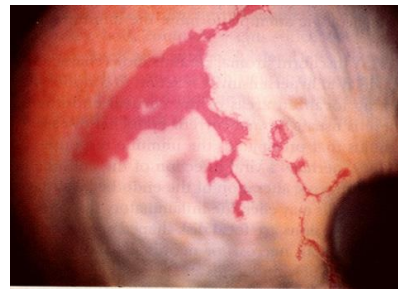
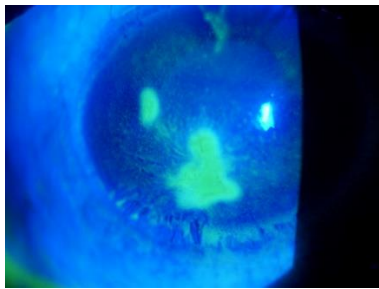


Тест на Ширмер

Изследване на интегритета на роговичния епител

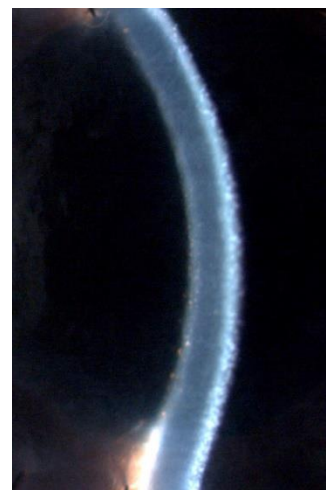
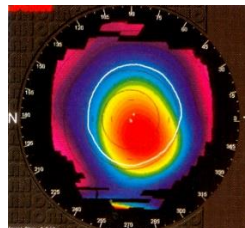
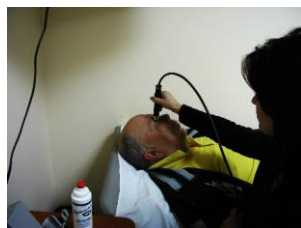
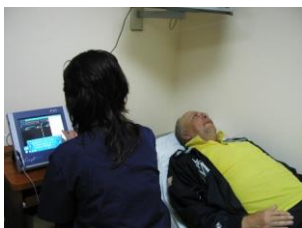
Флуоресцеин



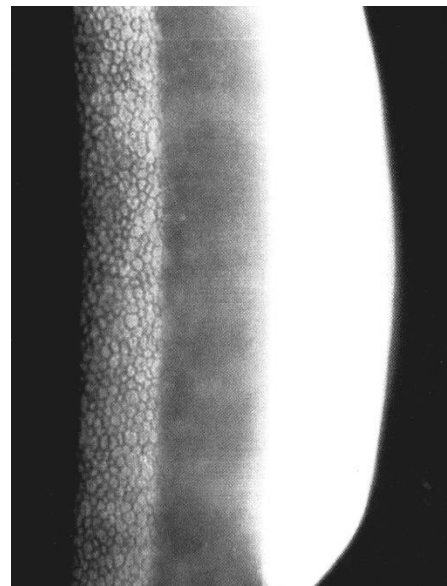
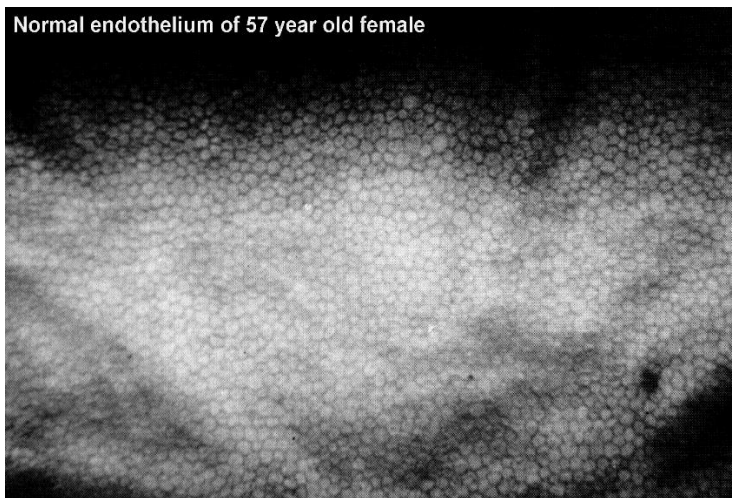
Бенгал роуз

Изследване на роговичната дебелина

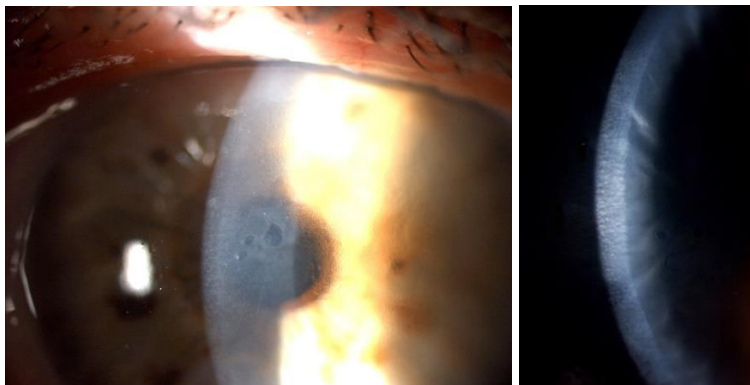


Дебелина на роговицата централно – 0.6 mm и периферно – 1.2 mm

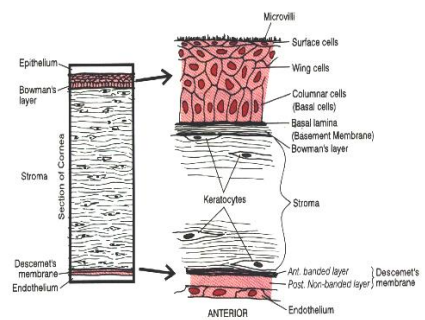
Изследване на роговичния ендотел



Спекуларен (огледален) микроскоп



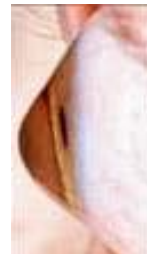Ендоепителна дистрофия на Фукс



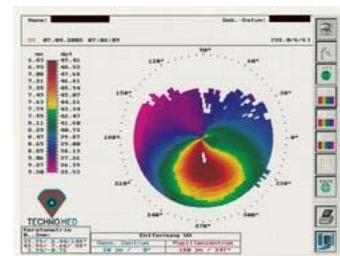
Методи за диагностиране на нарушения на сферичността на роговицата и за контролиране на хирургическата корекция на рефракцията



Диск на Плачидо

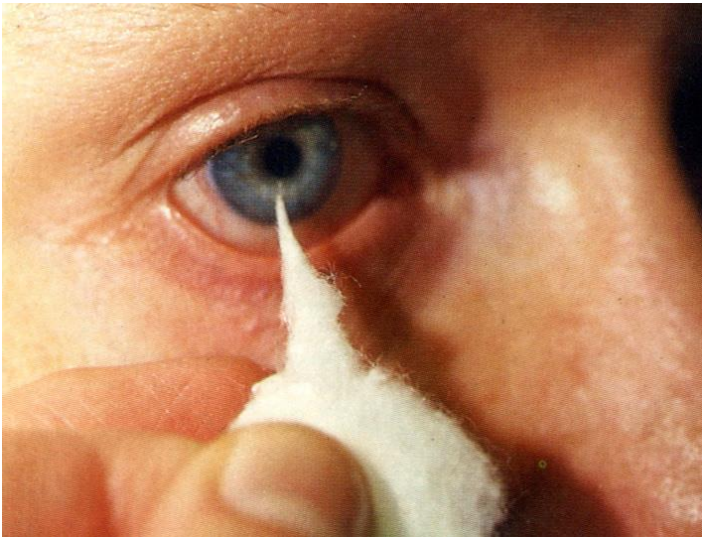

кератоконус



кератография

Изследване на роговичната чувствителност



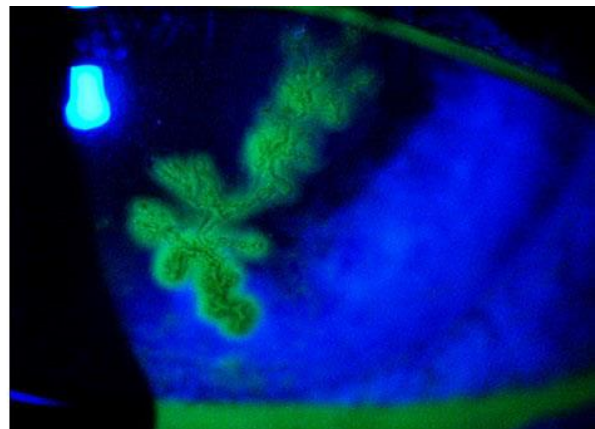
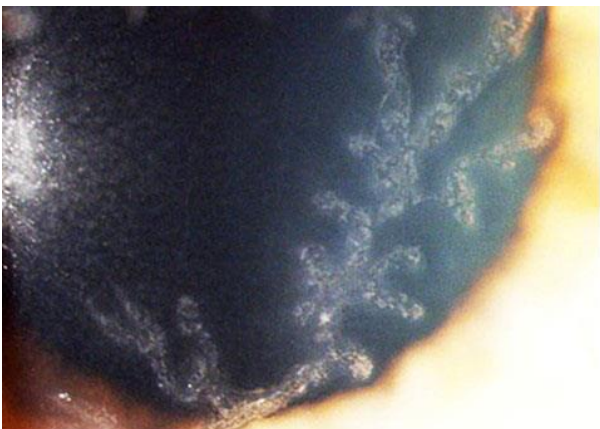
Заболяванията на роговицата:

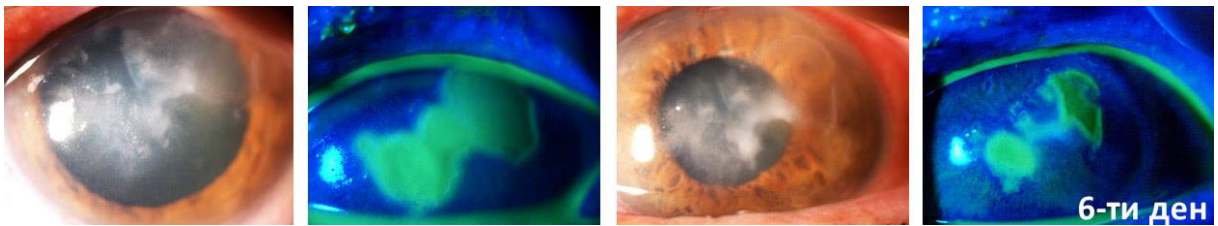
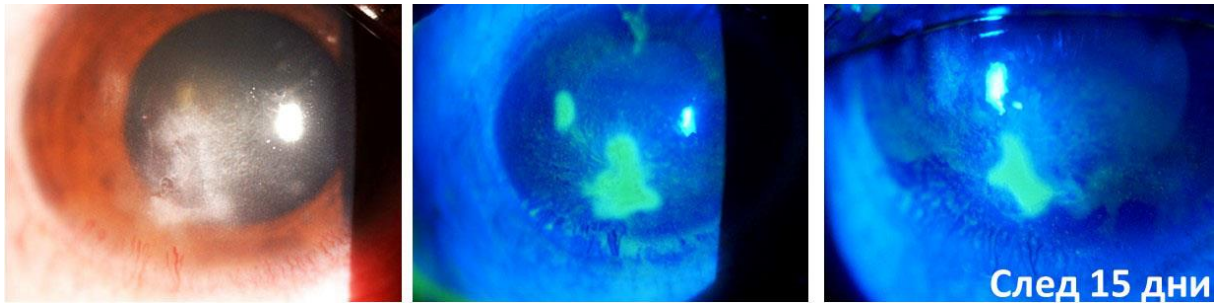
Възпаления (keratitis)

Вирусни

Херпес симплекс (herpes simplex keratitis)- невроепителен вирус
(интрацелуларен ДНК вирус , предимно тип I)

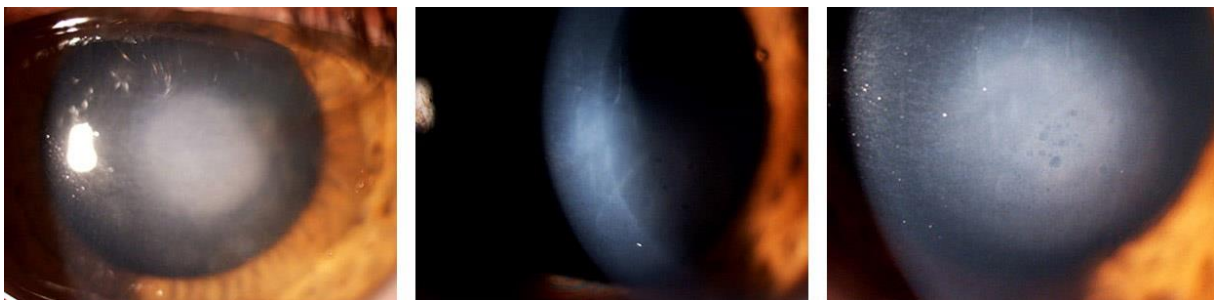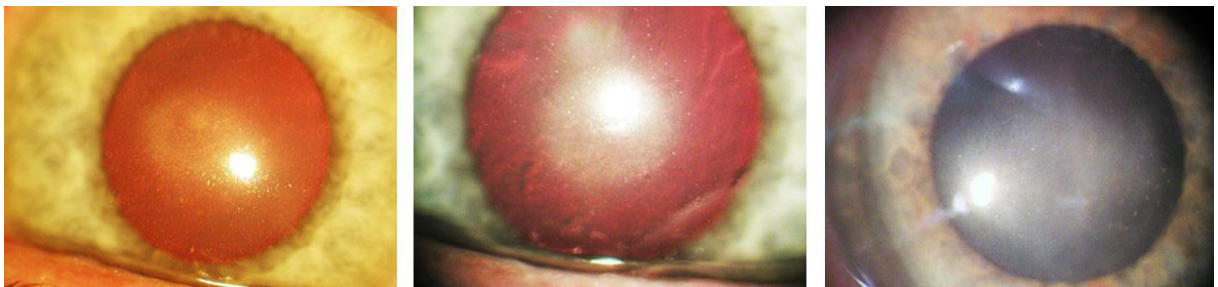Keratitis dendritica



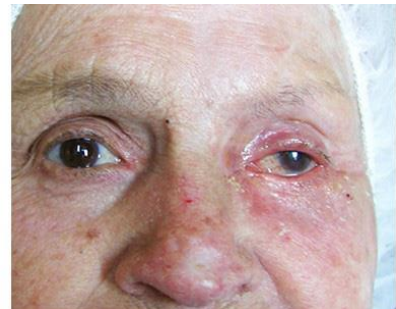
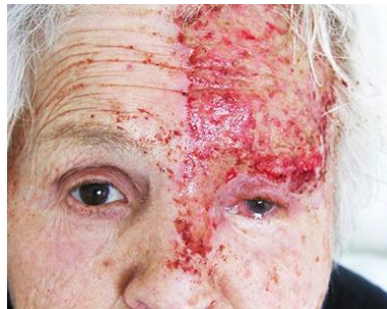
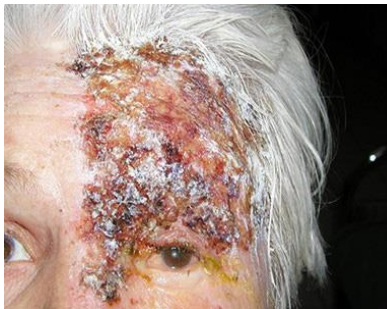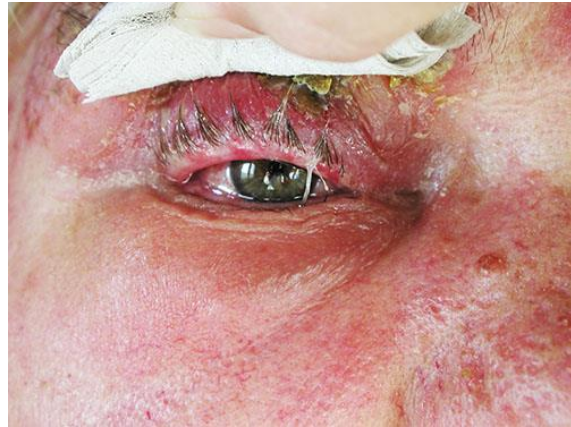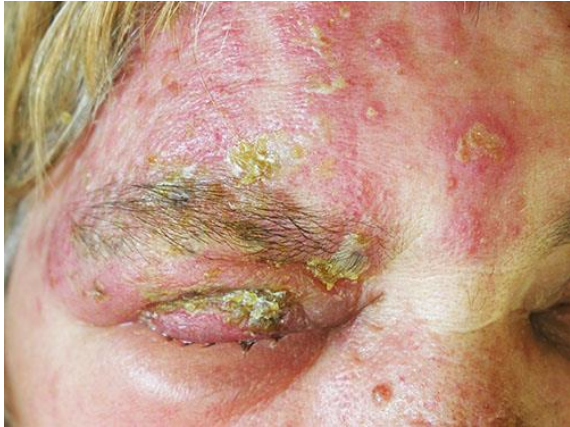Лечение с антибиотик асусловир

Keratitis disciformis (реакция на свръхчувствителност от IV тип)



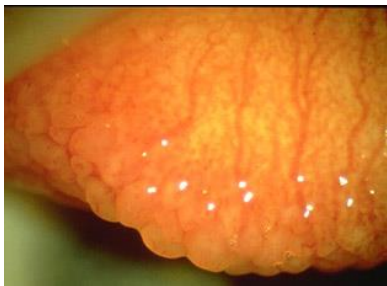Херпес зостер (herpes zoster keratitis)- невропителен вирус



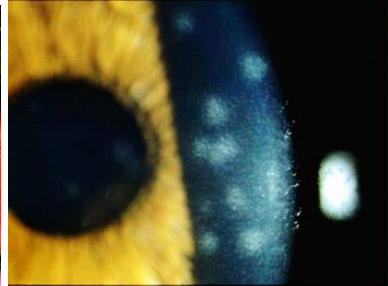
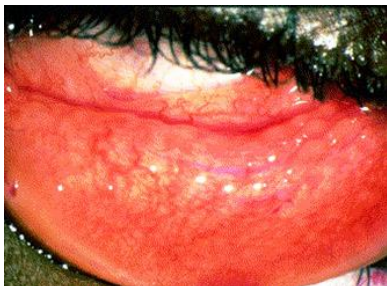3-ти ден

3-ти месец

Аденовирусен кератоконюнктивит (серотипове са 8, 19 и 37)



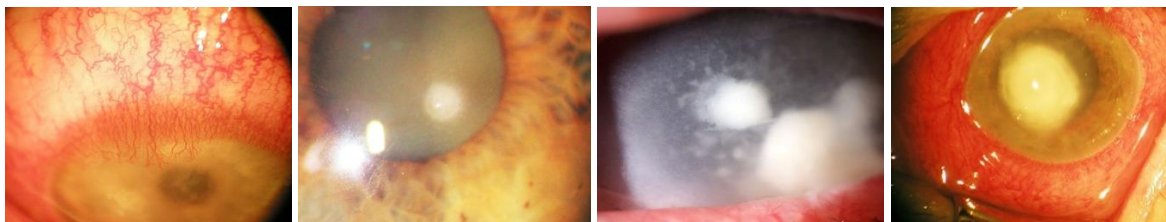
Фоликуларен конюнктивит



суепителиални мътнини
„монети“ – имунни комплекси

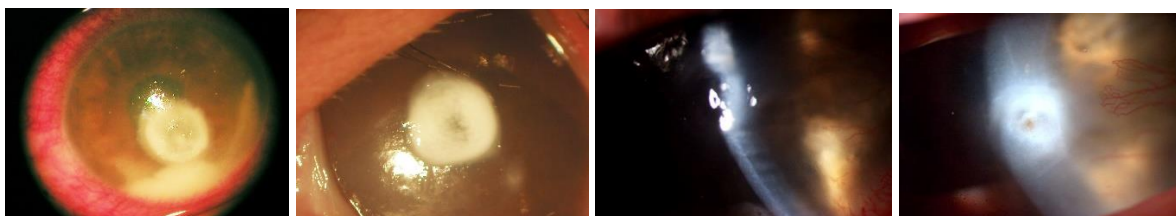
Лечение със студени компреси, лубриканти, стероиди и антибиотици за вторична инф.

Бактериални



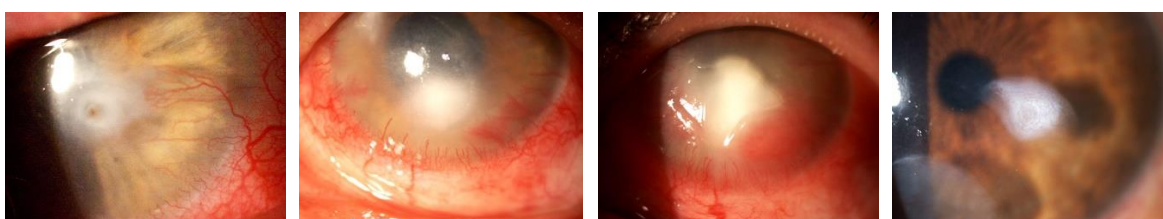
Перикорнеална инекция

Инфилтрция

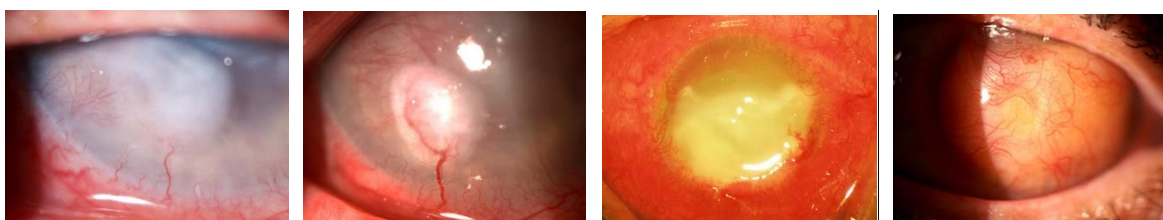


Инфилтрат с хипопион

Пре- и начална перфорация



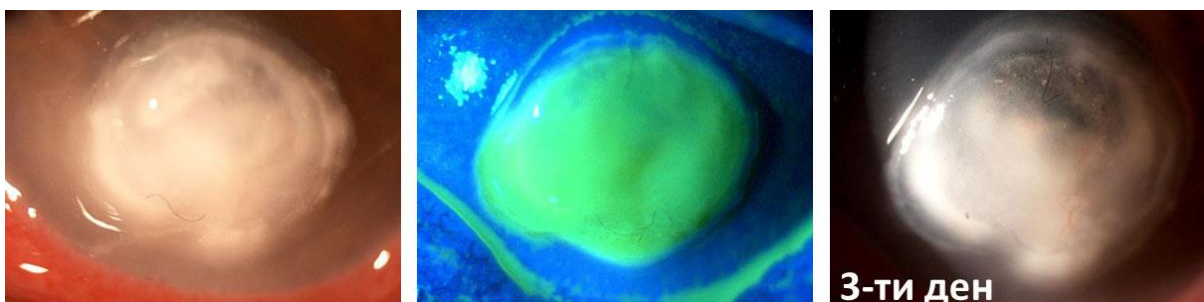
Цикатризация със съдова пролиферация



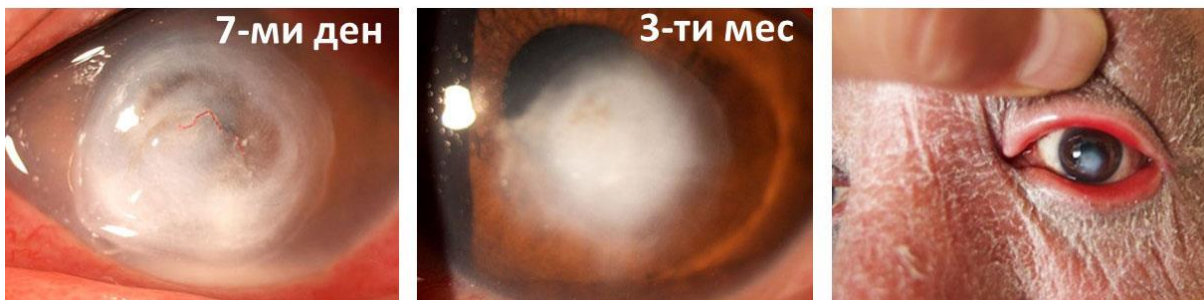
Цикатризация – васкуларизирана левкома

Абсцес на роговицата

Тотална левкома



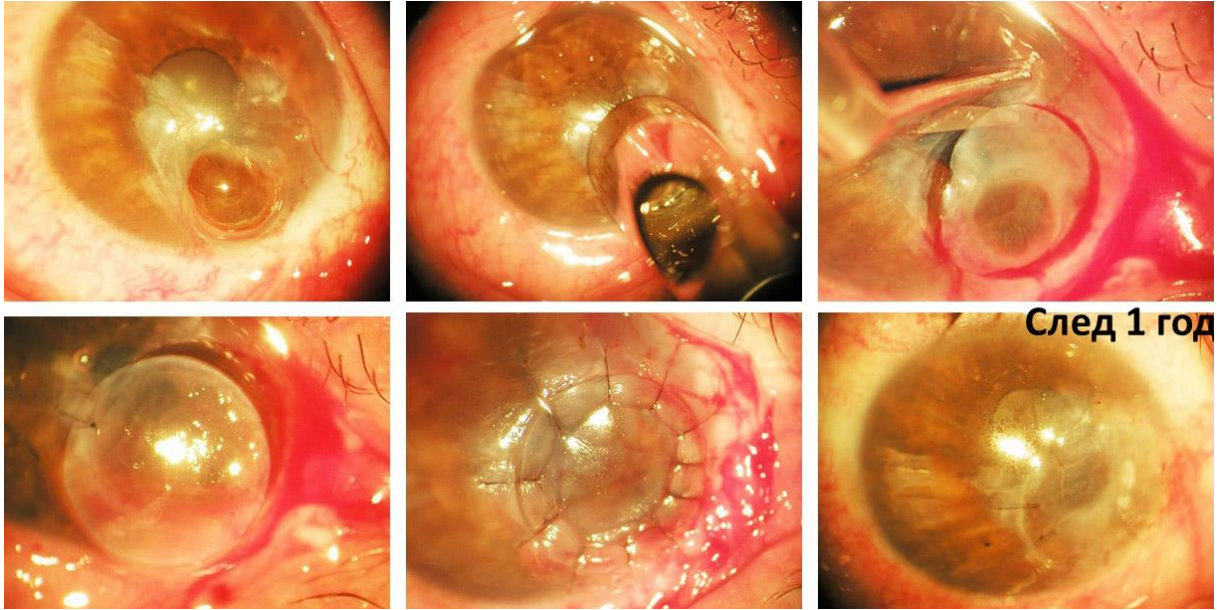
3-ти ден



7-ми ден

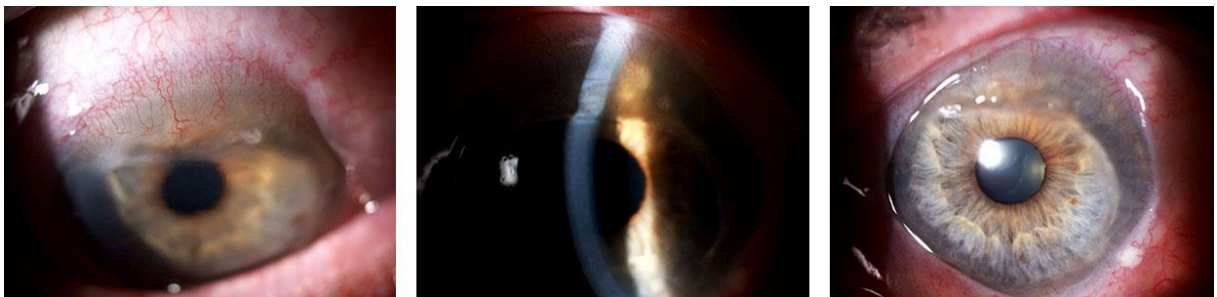
3-ти мес

Абсцес на роговицата при болен с иктиазис

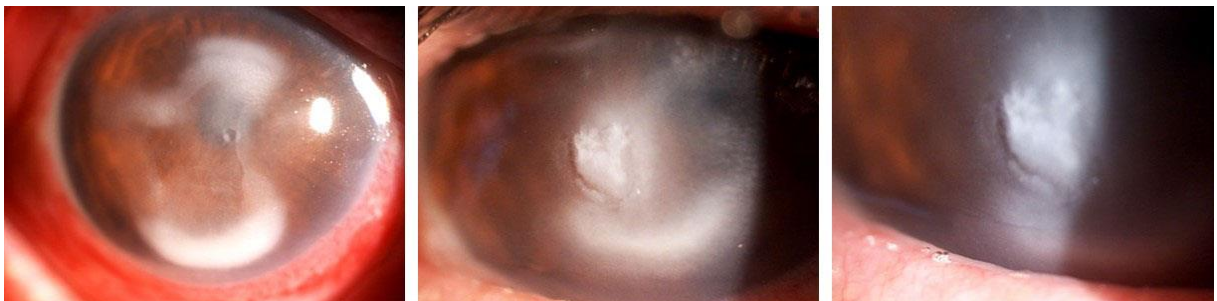

Лечение на роговична перфорация – роговична трансплантация (кератопластика)

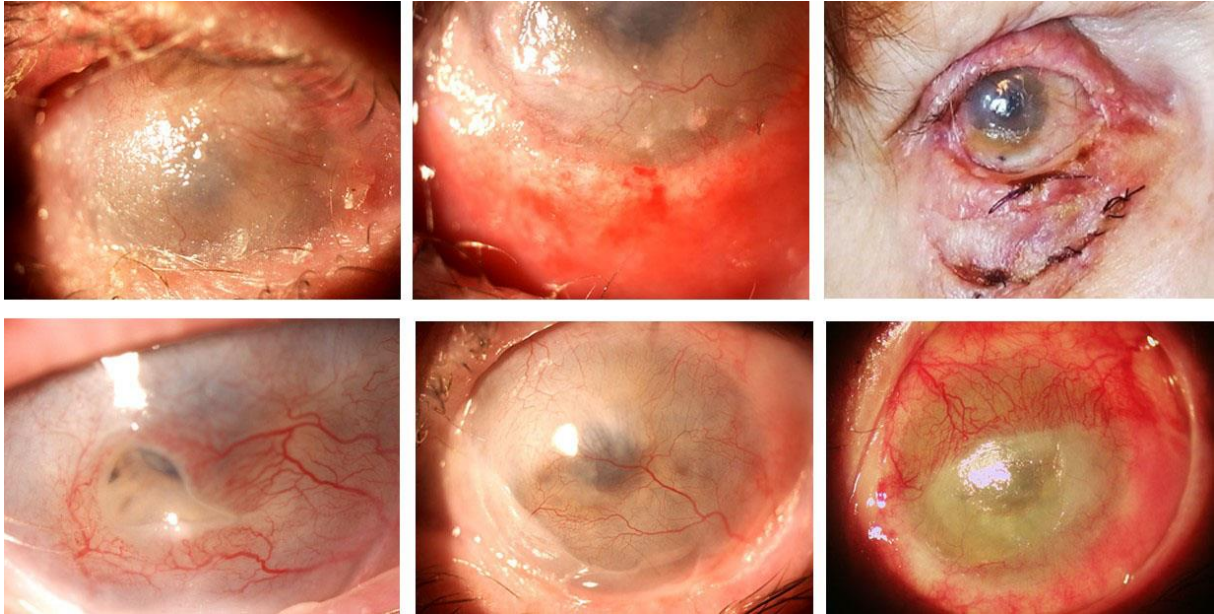
Имунни кератити



Язва на Мурен (Mooren) – имунен процес

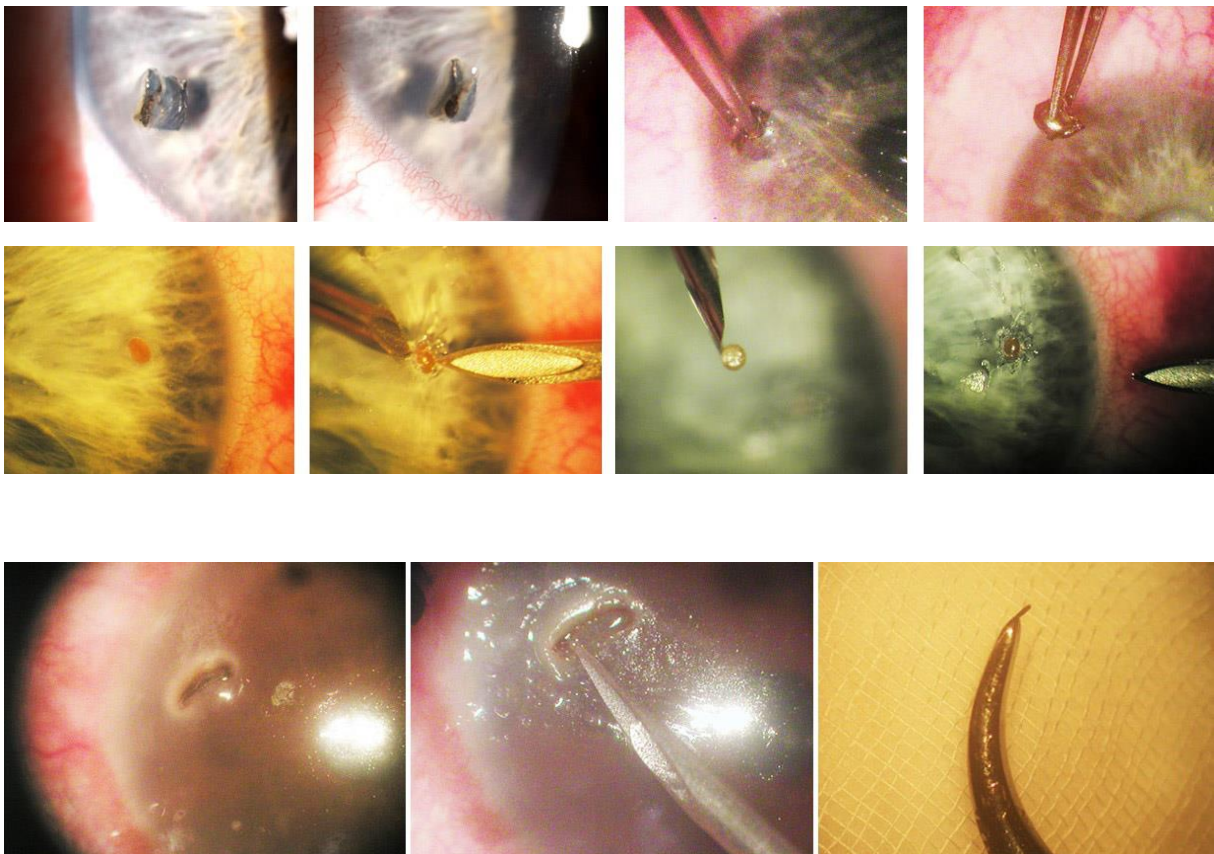


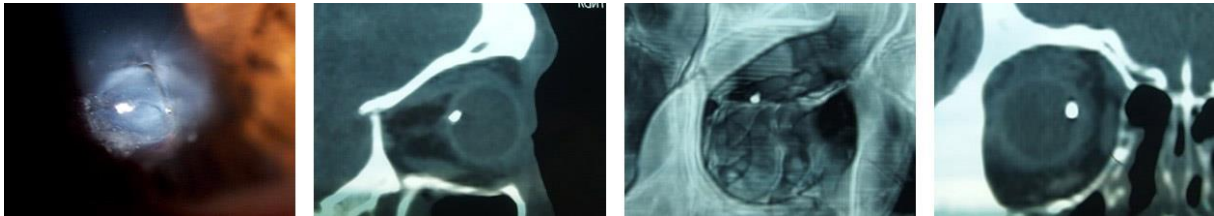
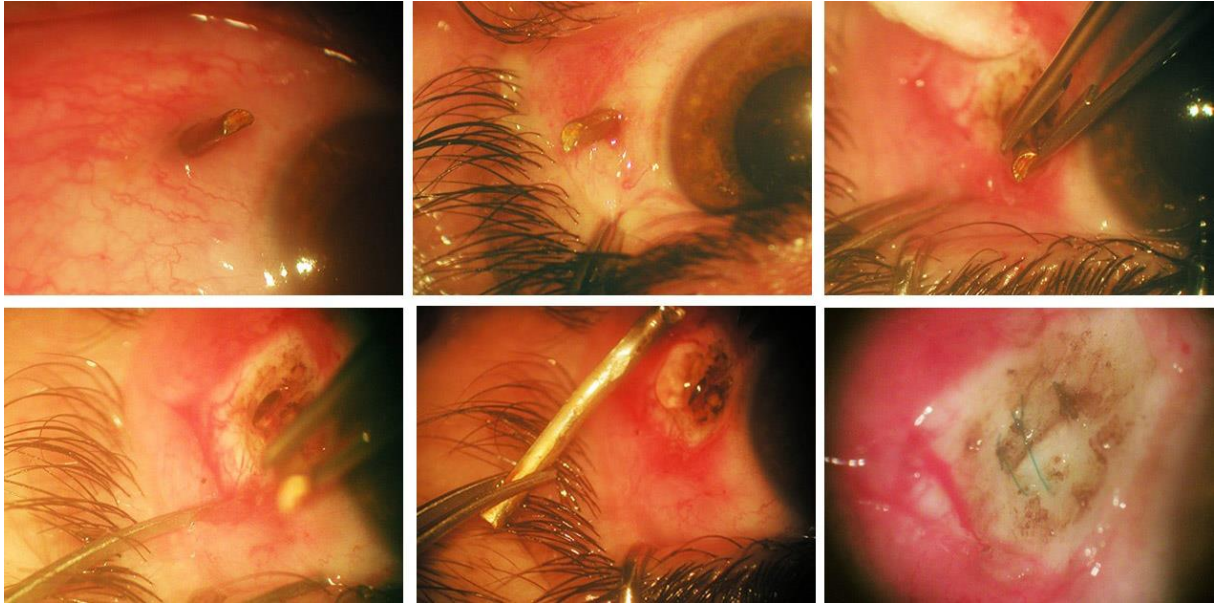
Алергична реакция към локален анестетик.



Stevens-Johnson синдром (реакция на свръхчувствителност от IV-ти тип)

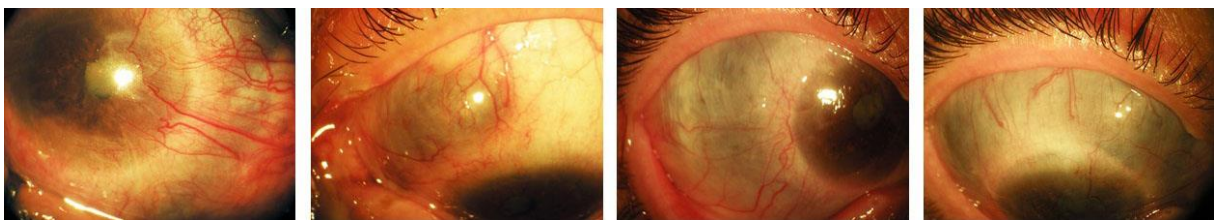
Травматични кератити (при чужд тела)





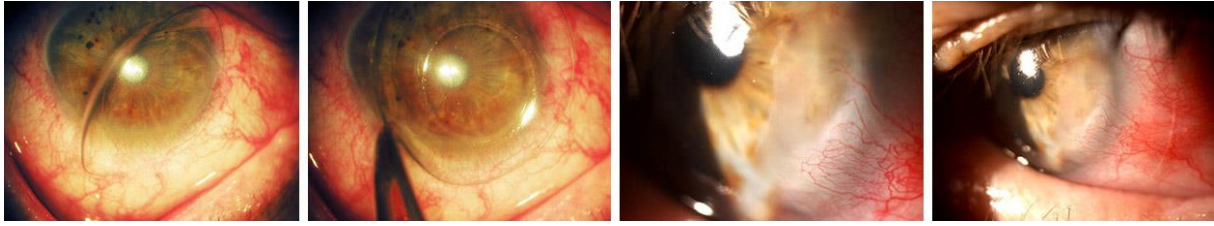Кератит при интрабулбарно чуждо тяло

Склерокеракоувеит

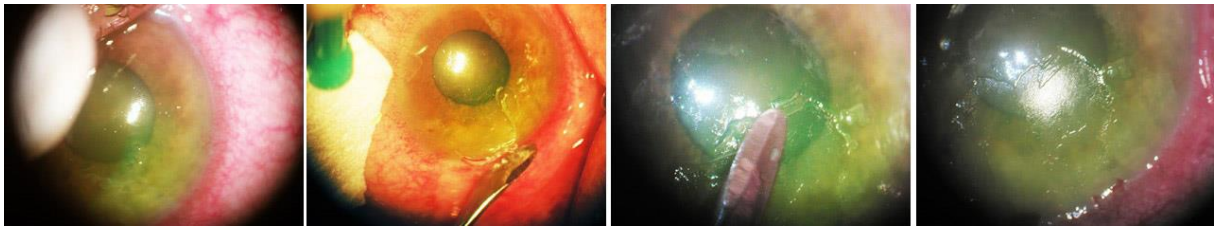


Хирургично лечение при роговичните заболявания

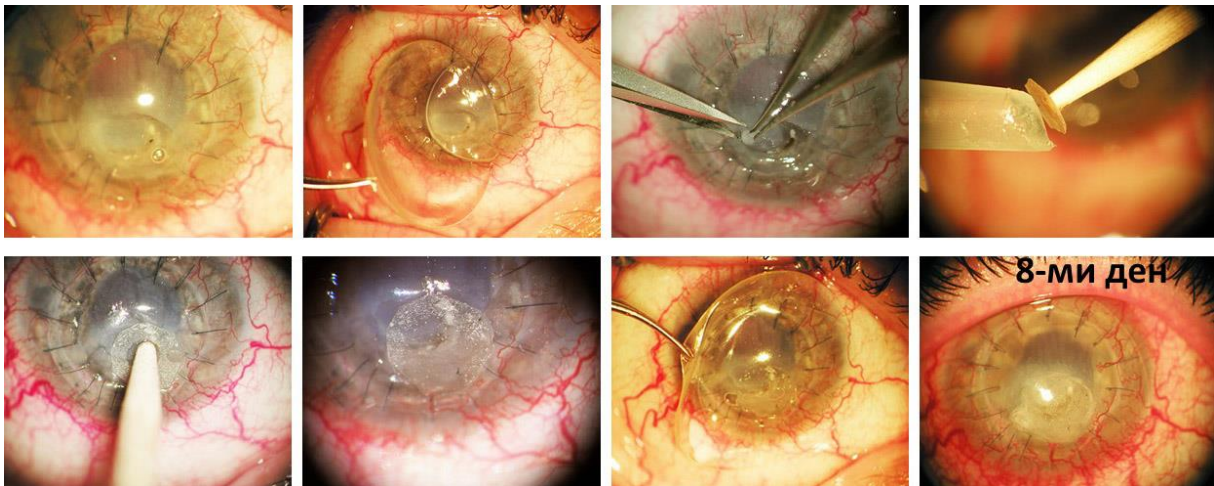
Терапевтични контактни лещи (повърхностни кератити, перфорации до 2 мм и др.)



Абразия на роговицата (дендритен повърхностен кератит) в комбинация с контактна леща



Лепилна техника (при роговични перфорации до 3 мм)



Трансплантация на амниотична мембрана (при хронични трудно лечими кератити)

