

Упражнение №7

Перкусия на белите дробове- част 1

(цялосно представяне, с подробно разглеждане на анатомичните ориентери, правилата за перкусия, перкусия на белодробните върхове)

Практическо упражнение за усвояване на представения физикален метод за изследвания на дихателната система

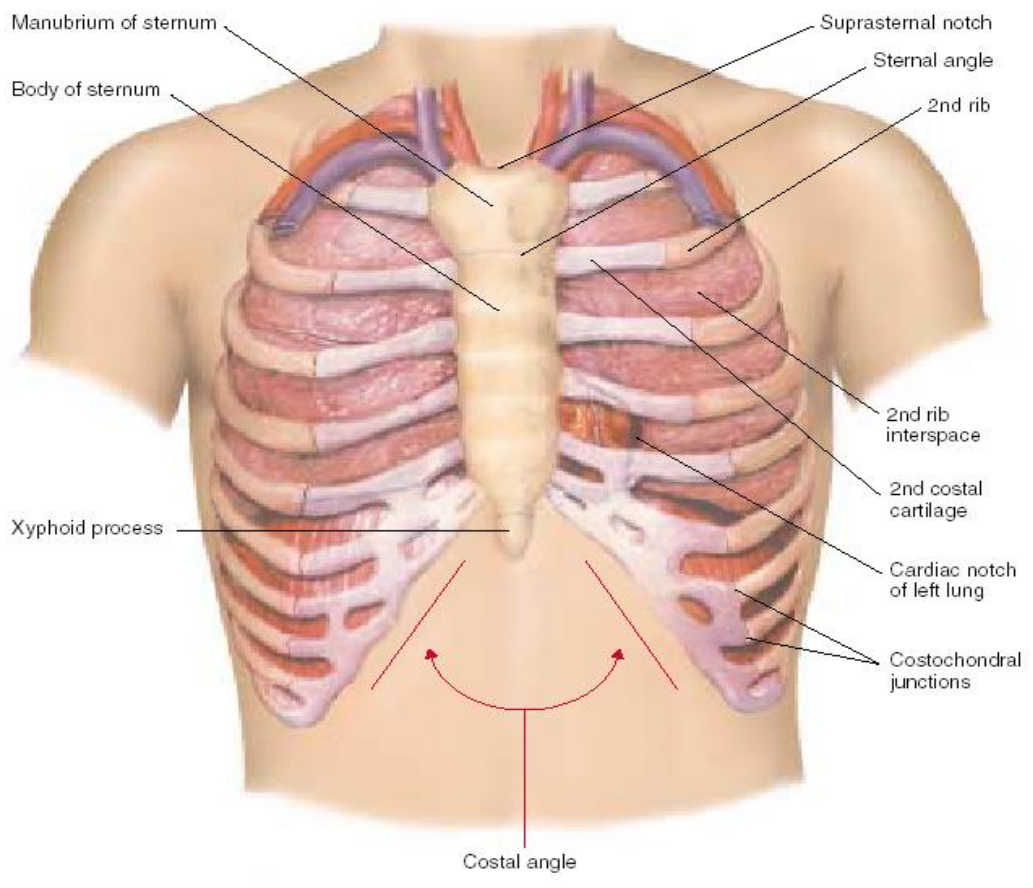
Анатомични ориентери

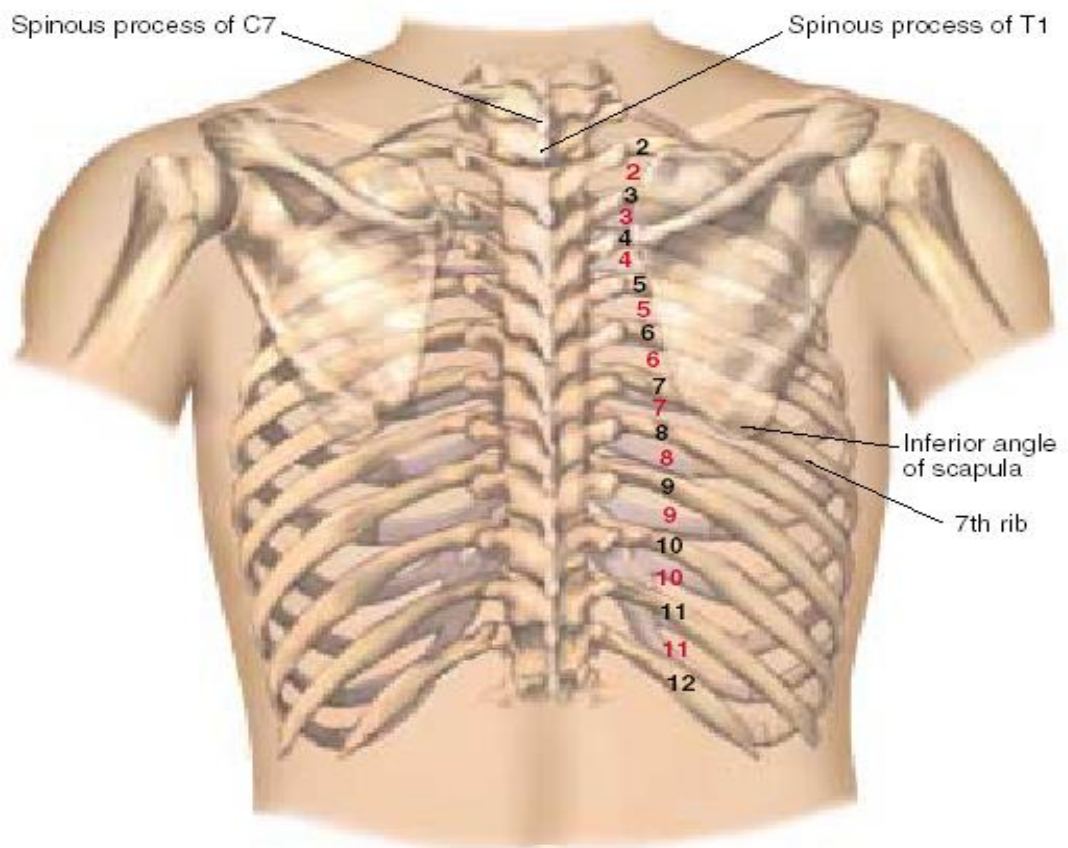
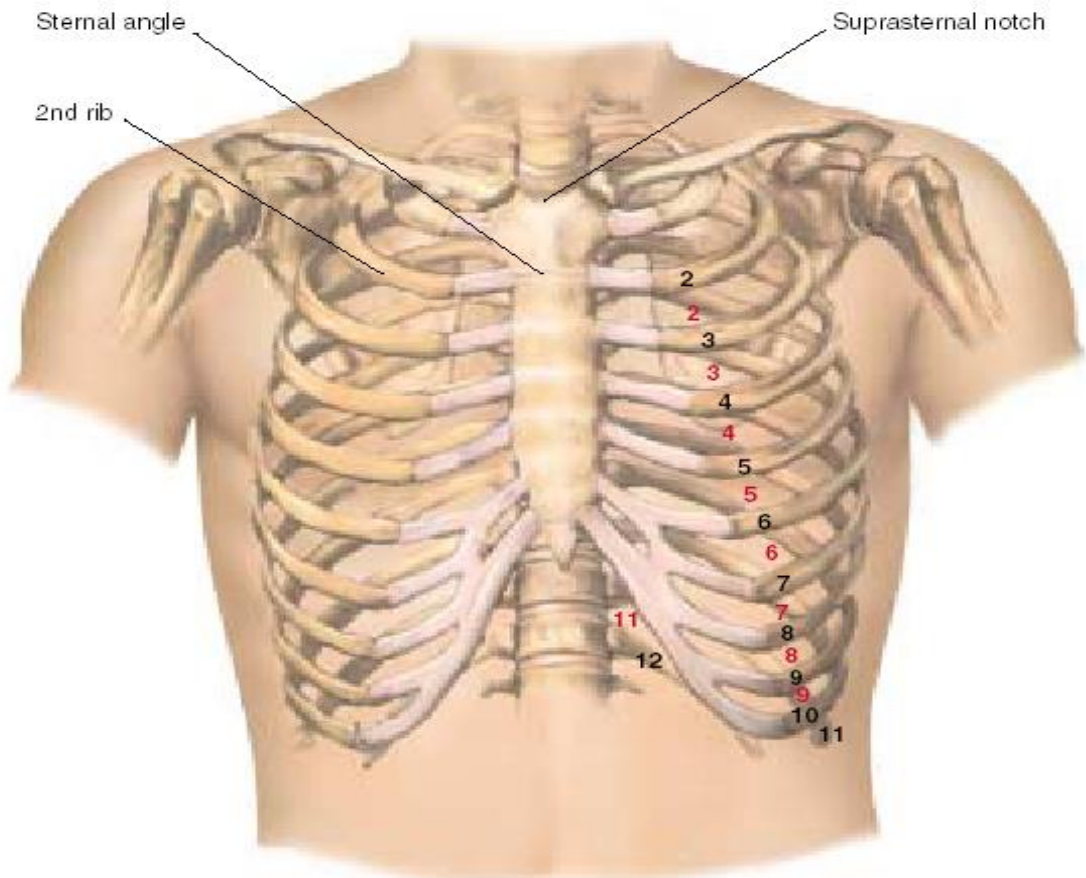
- **Анатомични ориентери**
 - **angulus sterni** –
 - **мястото на съединяването на тялото на стернума с manubrium sterni- това е залавното място на 2-ро ребро отпред**
 - **супраклавикуларна ямка**
 - **инфраклавикуларна ямка**
 - **епигастрален ъгъл**
 - **Vertebra prominens**
 - **скапули – между 3-то и 8-мо ребро / Th 2 –Th 7 /**
 - **интерскапуларни области**
 - **белодробни основи**

- **площта на белия дроб под скапулите-областта, в която най-добре е представен белодробният паренхим**
- **над- и подключични ямки**
- **Вертикални линии**
 - **предна средна линия / linea mediana anterior**
 - **стернални линии- по ръба на стернума**
 - **парастернални линии-на 1.5 см успоредно на стернума**
 - **медиоклавикуларни линии**
 - **предна аксиларна**
 - **средна аксиларна**
 - **задна аксиларна**
 - **скапуларна**
 - **паравертебрална**
 - **вертебрална /задна средна линия- linea vertelralis**

Локализация на физикалните находки:

- **Описание в две посоки:**
 - ***по вертикалната ос***
 - ***по циркумференцията на гръдния кош***

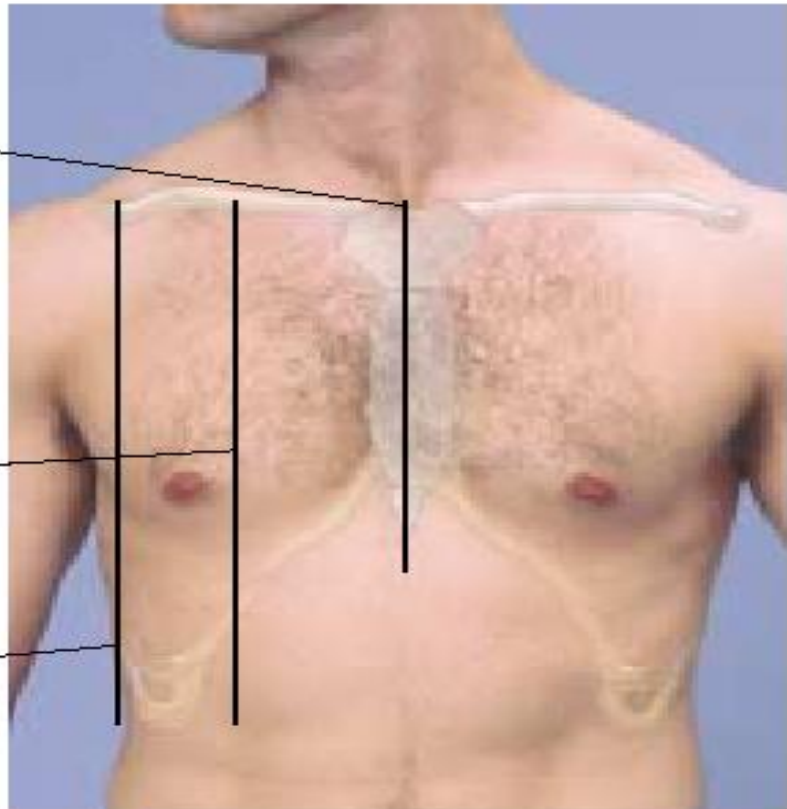




Midsternal line

Midclavicular line

Anterior axillary line

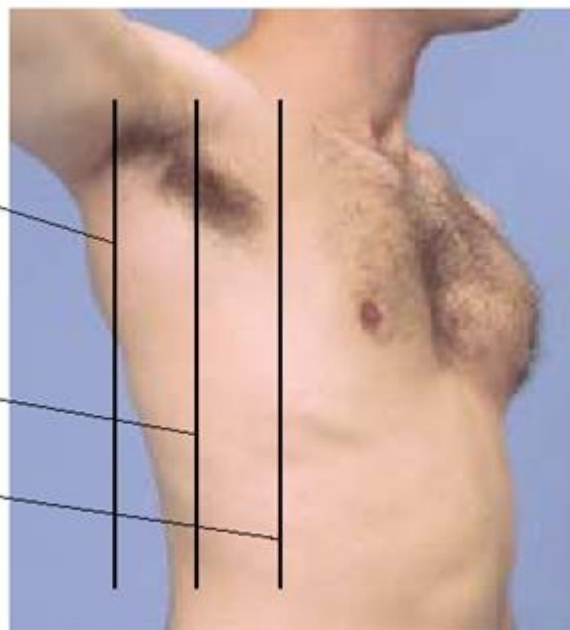


ANTERIOR VIEW

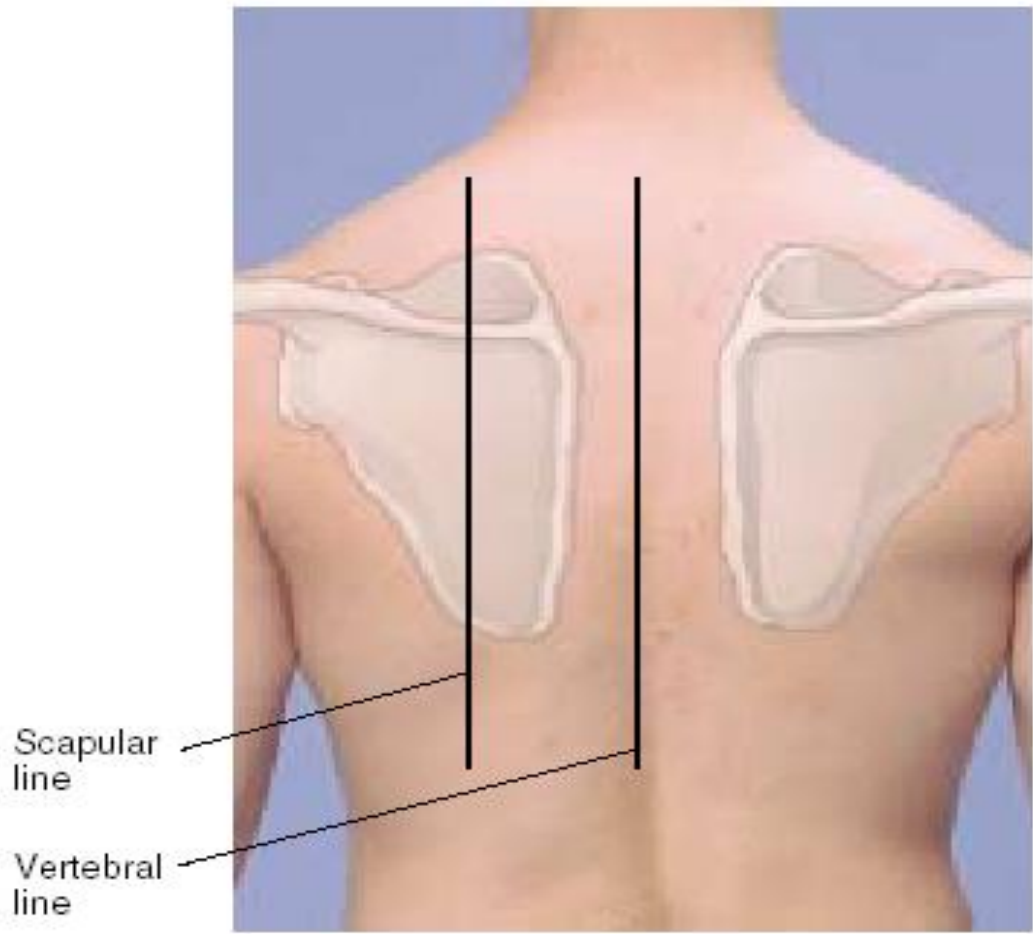
Anterior axillary line

Midaxillary line

Posterior axillary line

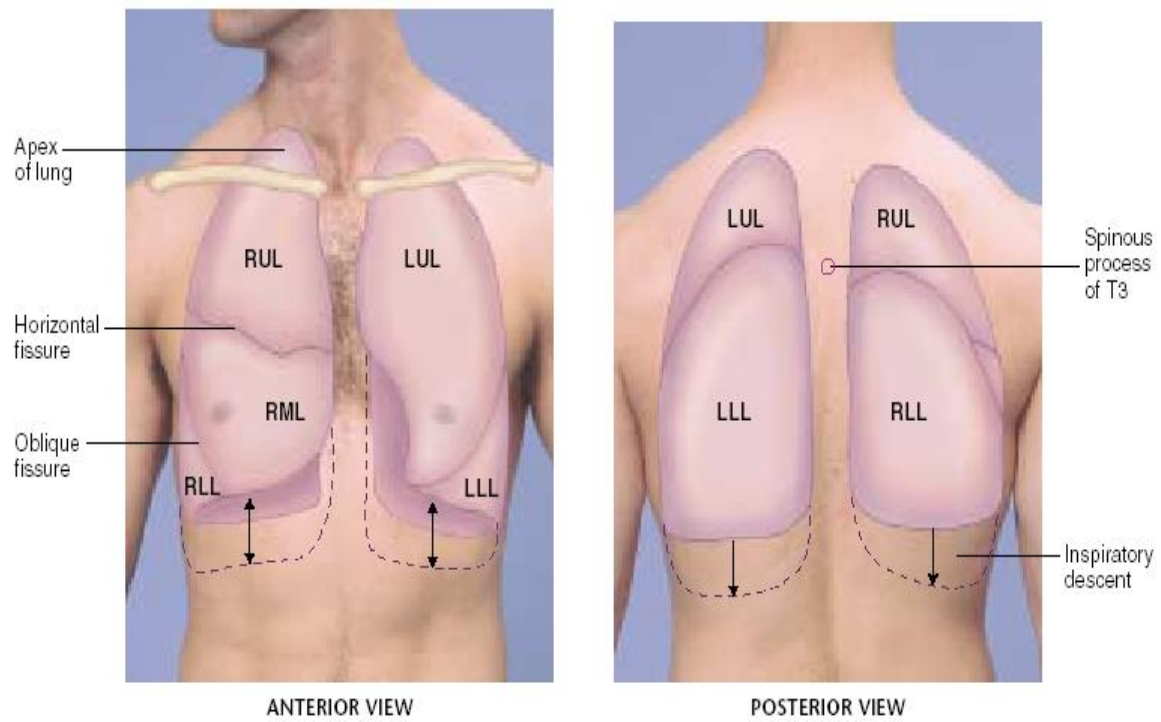


RIGHT ANTERIOR OBLIQUE VIEW

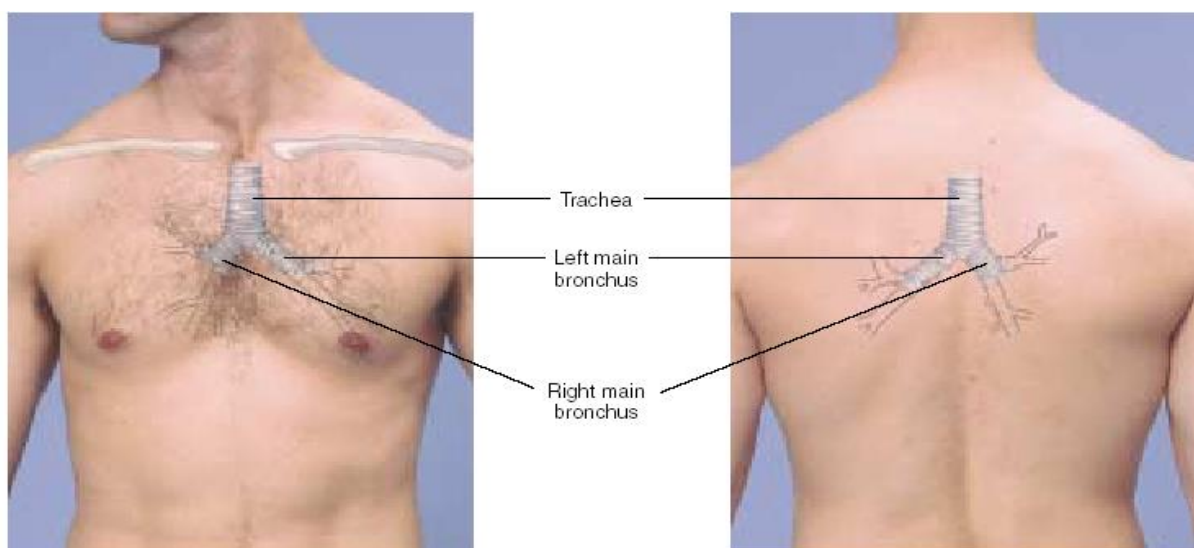


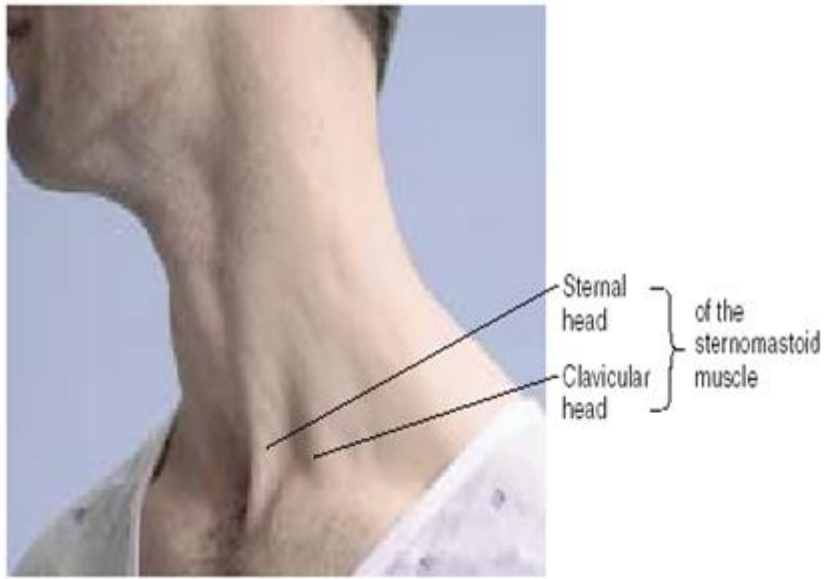POSTERIOR VIEW

Проекция на лобовите на белите дробове върху предната и задната част на гръдния кош



Проекция на големите дихателни пътища върху предната и задната част на гръдния кош





Перкусия на белия дроб

Открита е и е въведена като физикален метод за изследване на пациентите от

- **Leopold Auenbrugger - Лекар**
- **Роден: 19 ноември 1722 г., Грац, Австрия**
- **Починал: 17 май 1809 г., Виена, Австрия**
- **Образование: Виенски университет**



Leopold Auenbrugger е забелязал, че когато допира ухото си до пацента и почуква леко с пръсти върху гръдния кош, може да определи характера на подлежащите тъкани и органи. Идеята за това е дошла от начина, по който неговият баща (съдържател на странноприемница), е определял нивото на виното в големите бъчви, съхранявани в избата- той просто е почуквал по външната страна на бъчвите. Leopold Auenbrugger описва своя метод в „Inventum Novum“.

Неговото откритие остава непопулярно, докато не намира признание от френските лекари Rene Laennec (въвел аускултацията), Jean-Nicolas Corvisart, превел „*Inventum Novum*” от латински на френски. Признание намира и от Joseph Skoda във Виена.

Jean-Nicolas Corvisart Лекар

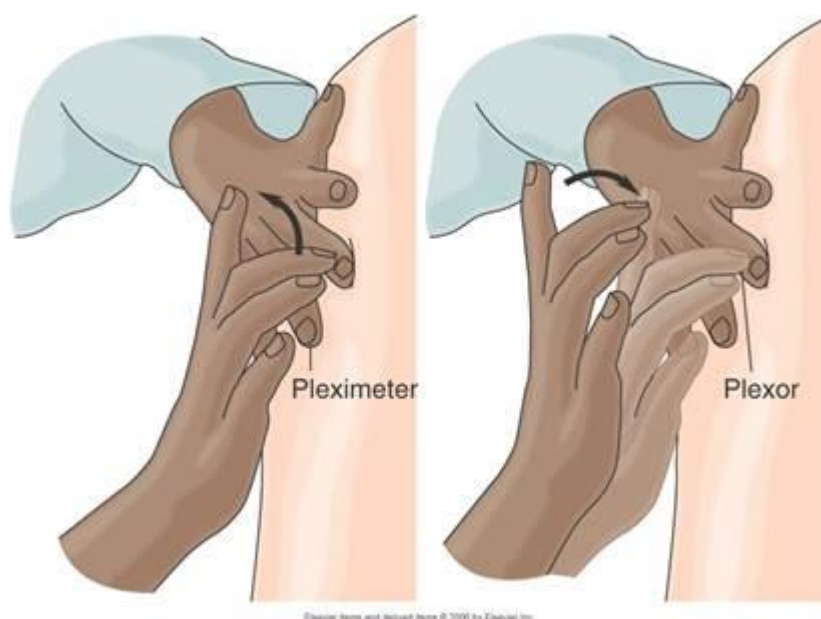- **Роден: 15 февруари 1755 г., Арден, Франция**
- **Починал: 18 септември 1821 г., Курбьовоа, Франция**



- Corvisart translated Leopold von Auenbrugg's *Inventum Novum* from Latin into French.

In 1804, Corvisart became the primary physician of Napoléon Bonaparte, who he continued to attend to until Bonaparte's exile to St. Helena Island, October 1815. In 1820 he was made a member of Académie Nationale de Médecine. He died the following year at Courbevoie

Техника на перкусията



При перкусия на белия дроб се използват:

- Перкусия полуплеш (при определяне на стоежа на белодробните върхове)
- Обикновена перкусия

Общи правила:

- Пръстът-плесиметър се поставя успоредно на търсената граница и перпендикулярно на линията, по която се перкутира.
- Пръстът-плесиметър се поставя плътно върху тялото на пациента в перкутираната област

Положение на болния при перкусия

-седнало

-легнало

-право

Последователност:

- **Перкусия на белодробните върхове**
- **Сравнителна перкусия на белите дробове**
- **Перкусия на долните белодробни граници**

Перкусия на белодробните върхове

Стоел на белодробните върхове

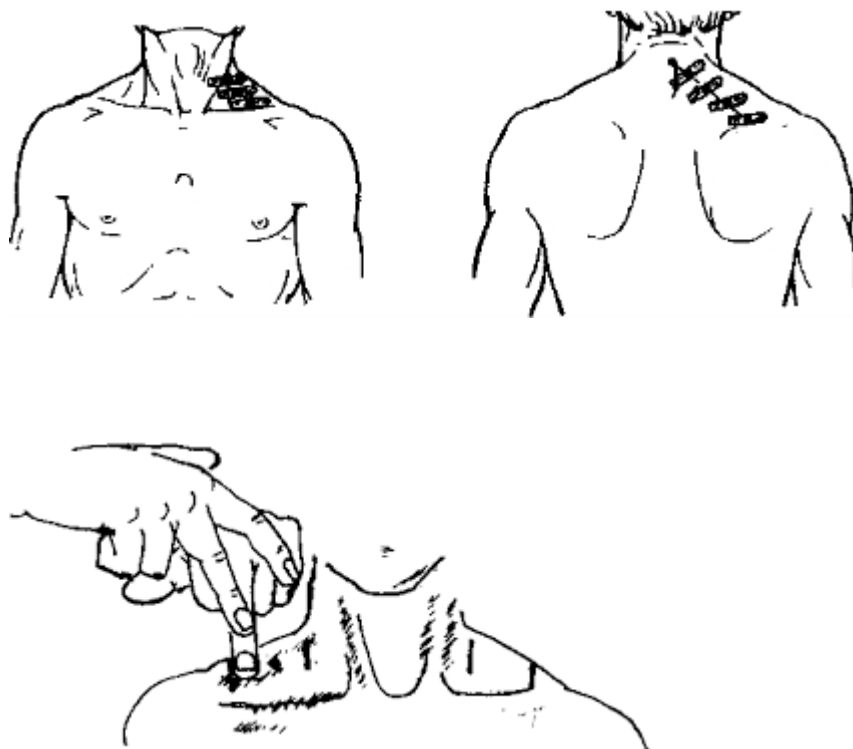
перкутира се с техника полуплеш, от шията към белодробния връх, като тонът се променя от притъпен към ясен белодробен тон

- **предна точка (на 3-5 см над ключицата)- перкутира се по ъглополовящата на ъгъла между m. sternocleidomastoideus и m. trapezius**
- **средна точка- перкутира се по m. trapezius**
- **дорзална точка – перкутира се по ъглополовящата на ъгъла, образуван между гръбначния стълб и m. trapezius**

Ширина на Кръониговите полета

- Медиална граница- определя се от свързването на трите точки на стоежа на белодробните върхове
- Латерална граница- намира се с обикновена перкусия от всяка точка на стоежа на белодробния връх по посока към рамото- тонът се променя от ясен белодробен към притъпен
- Условия за нормалност на Кръониговите полета - резки медиални граници, ширина по m. trapezius- 7 см

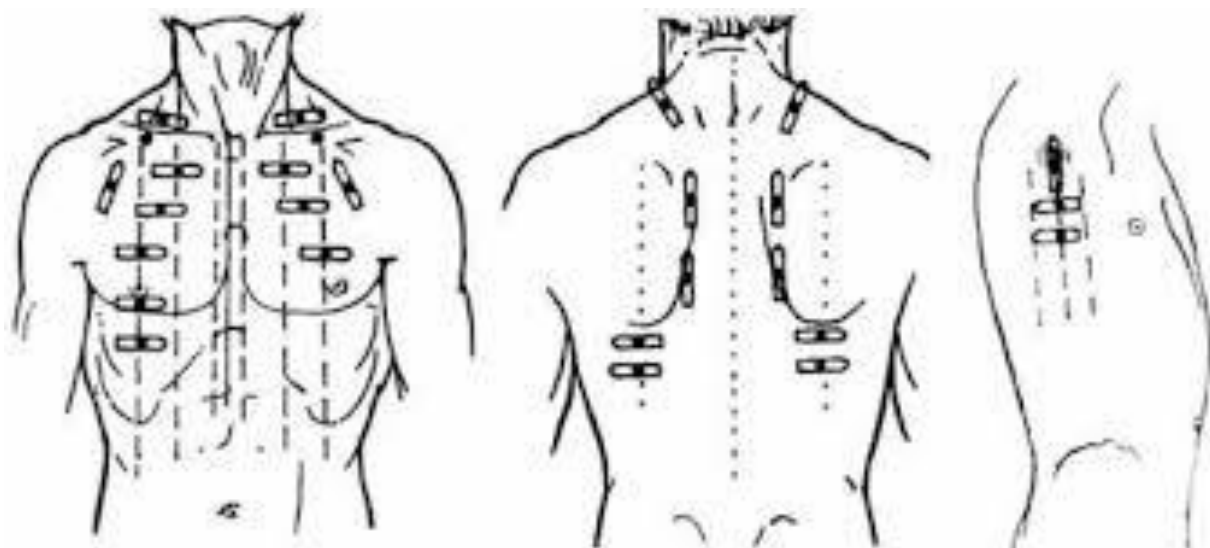
Сравнителна перкусия на белодробните върхове

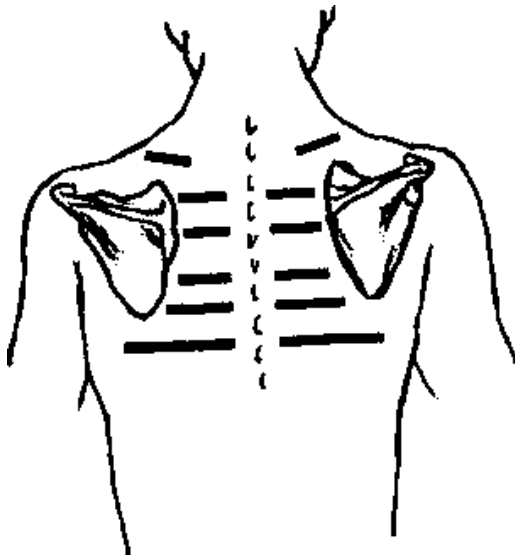


Сравнителна перкусия

Използва се обикновена перкусия

- **Започва със сравнителна перкусия на белодробните върхове и се продължава отпред, аксиларно и дорзално – при перкусия отпред, пациентът е в легнало положение**
- **Избягва се сърдечното притъпление при перкусия по лявата парастернална линия**
- **Не се перкутира върху скапулите**
- **Директна сравнителна перкусия върху клавикулите или директно върху гръдния кош с върха на пръстите**





Перкусия на долните белодробни граници

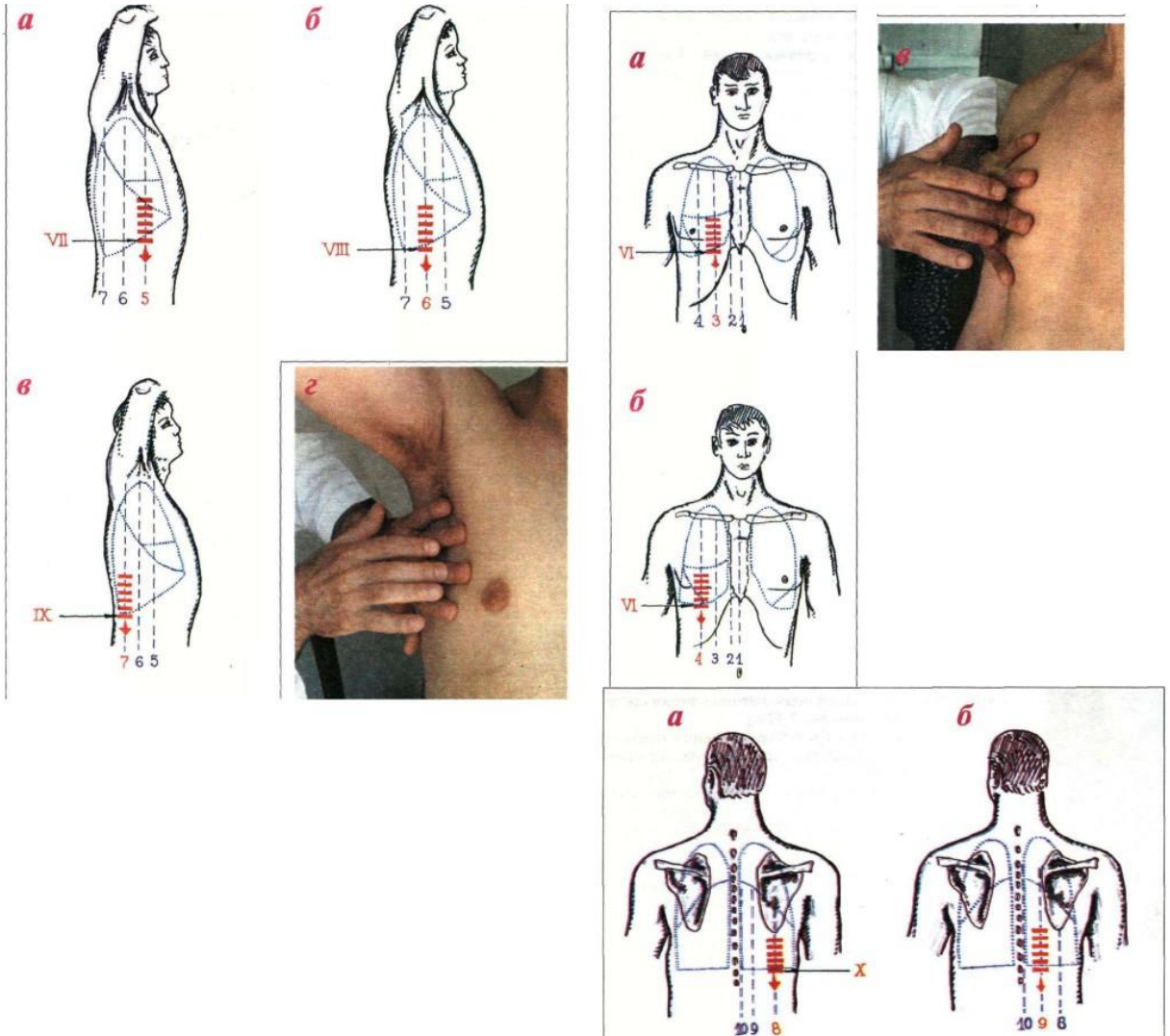
Стоещ на долните белодробни граници-

**използва се обикновена перкусия, пациентът диша
обичайно или по-повърхностно**

- **Нормален стоеж**
 - **Вдясно по МКЛ- долен ръб на VI ребро, по
средна аксиларна линия долен ръб на VIII
ребро, по скапуларната линия- долен ръб на X
ребро, по паравертебралната линия – T11**
 - **Вляво по парастерналната линия- долен ръб
на IV ребро, дъговидно до сърдечния връх
през МКЛ.; в останалите линии повтаря нивото
на дясната граница**
- **Нисък стоеж**
 - **белодробен емфизем, астеничен хабитус**

- **Висок стоеж**

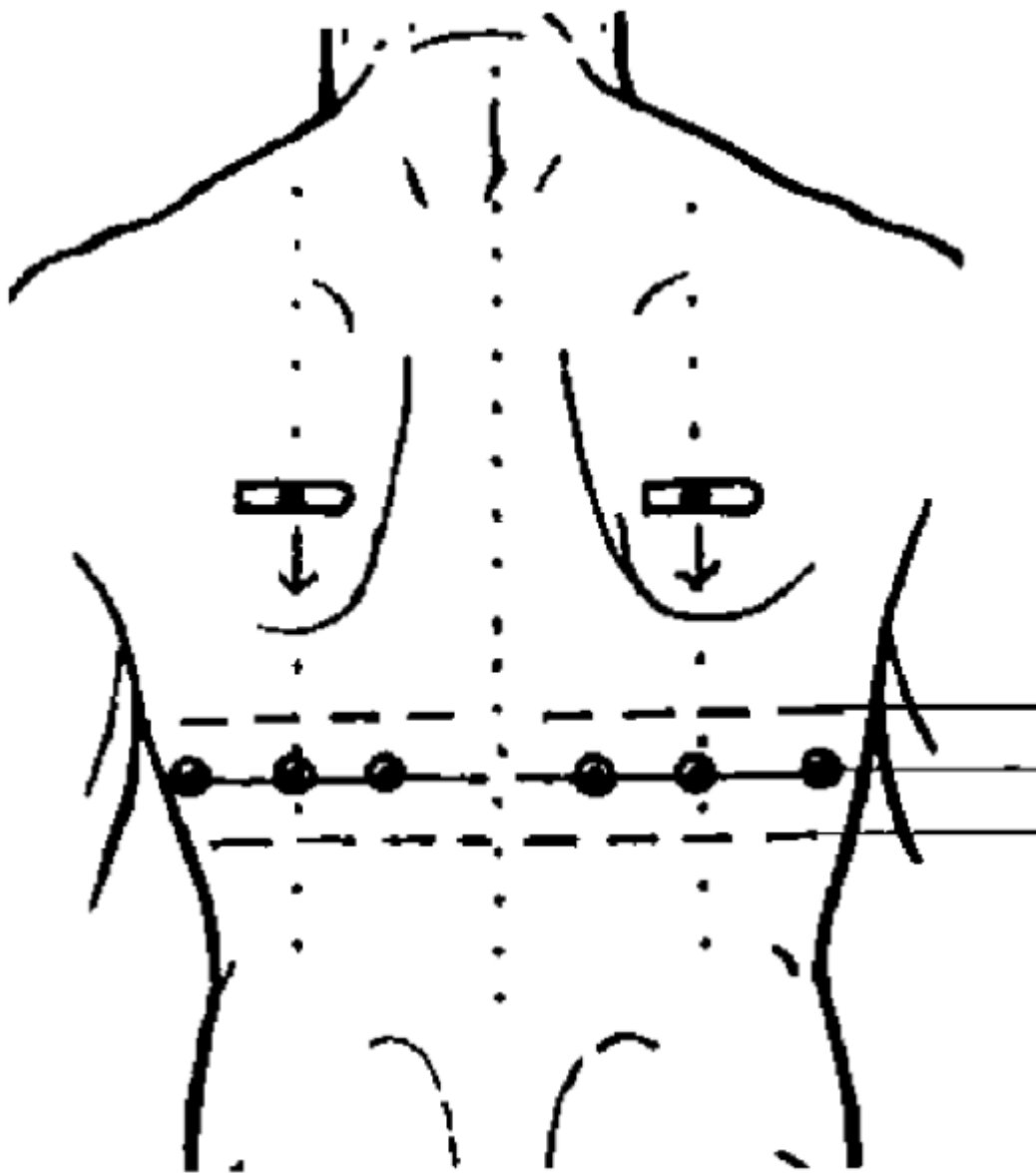
- **обезитас, плеврални сраствания, релаксация на диафрагмата**

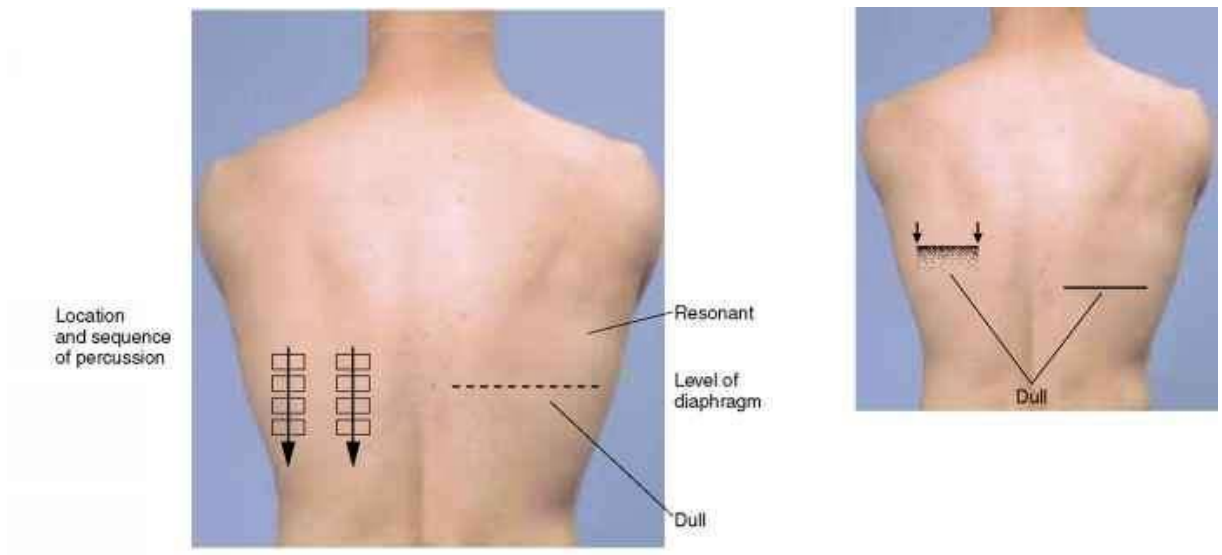


Определяне на респираторната подвижност

– Наличие на респираторна подвижност-

- **след определяне на стоежа на белодробните основи по всяка от вертикалните линии, изследващият поставя пръста-плесиметър под определената граница в МКЛ, аксиларната и скапуларната линия. Перкутира в определената точка, а пациентът диша бавно и дълбоко. Тонът се прояснява при вдишване и се притъпява по време на издишване, което потвърждава наличието на респираторна подвижност.**
- **Големина на респираторната подвижност- пръстът- плесиметър се поставя на определената граница, пациентът поема дълбоко въздух и задържа дишането, при което се перкутира надолу до ново притъпление – отбелязва се долната му граница. Пациентът издишва максимално – перкутира се проксимално от притъпление до ясен звук. Това е горната граница. Разликите между двете граници в см е размерът на респираторната подвижност.**
- **В МКЛ и в скапуларната линия- 3-4 см**
- **В аксиларната линия- 6-8 см**
- **Паравертебрално- 3 см**





- **Перкуторни тонове**

- **Нормален-ясен белодробен перкуторен тон**
- **Сонорен- астма, емфизем**
- **Хиперсонорен (кутиен)- емфизем**

при загубени еластични свойства- разрушени алвеоларни стени и по-голямо съдържание на въздух в белия дроб при белодробен емфизем

- **Притъпен- инфилтрати, ателектази, изливи, сраствания, туморни формации**

при изместване на въздуха от белодробния паренхим:

- **от клетъчен инфилтрат – при възпаление и/или неоплазма**
- **течност - плеврален излив**
- **обтурация на бронх с ателектаза**
- **белодробен абсцес**
- **неотхрачена ехинококова киста,**
- **Бедрен- плеврален излив, ателектаза**

- **тимпаничен-**

- **при пневмоторакс**
- **над голяма кухина с опънати стени, които резонират, разположена до гръдната стена (каверна, абсцес, отхрачена ехинококова киста)**