



# МЕДИЦИНСКИ УНИВЕРСИТЕТ – ПЛОВДИВ


## ФАКУЛТЕТ „ОБЩЕСТВЕНО ЗДРАВЕ“

---

### ЦЕНТЪР ЗА ДИСТАНЦИОННО ОБУЧЕНИЕ

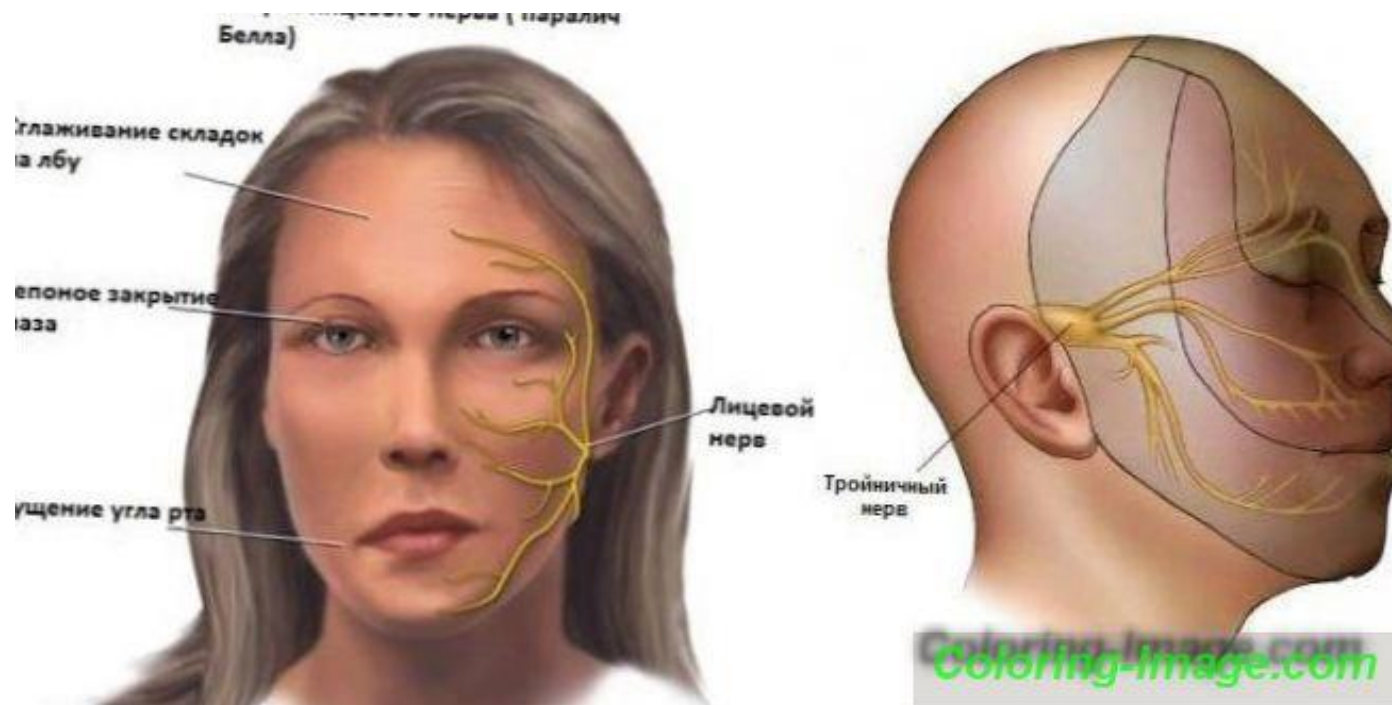
## Лекция №1

# АНАТОМИЧНИ ДАННИ ЗА ЛИЦЕВИЯ НЕРВ, ЛИЦЕВА МУСКУЛАТУРА И МУСКУЛИ НА ШИЯТА

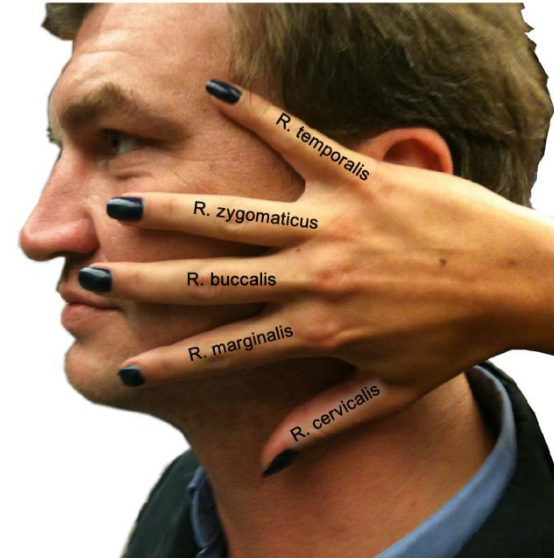

**Доц. Таня Мегова, д.п.**

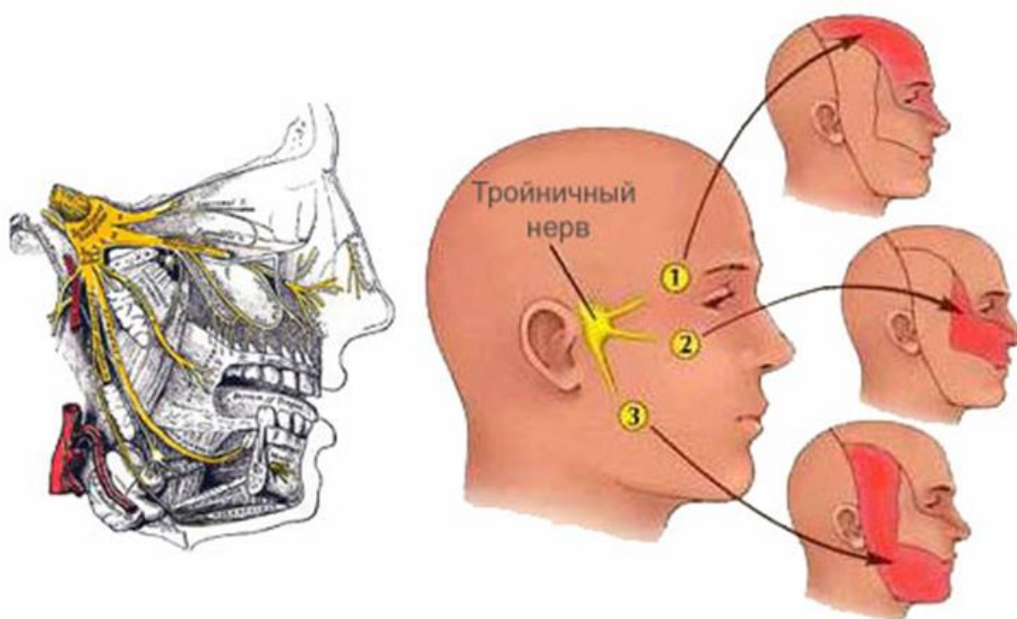
N. Facialis е двигателен нерв. По неговия ход се прибавят сетивни и вегетативни влакна (слюнчени и слъзни), които правят по-сложен синдрома на неговото увреждане.

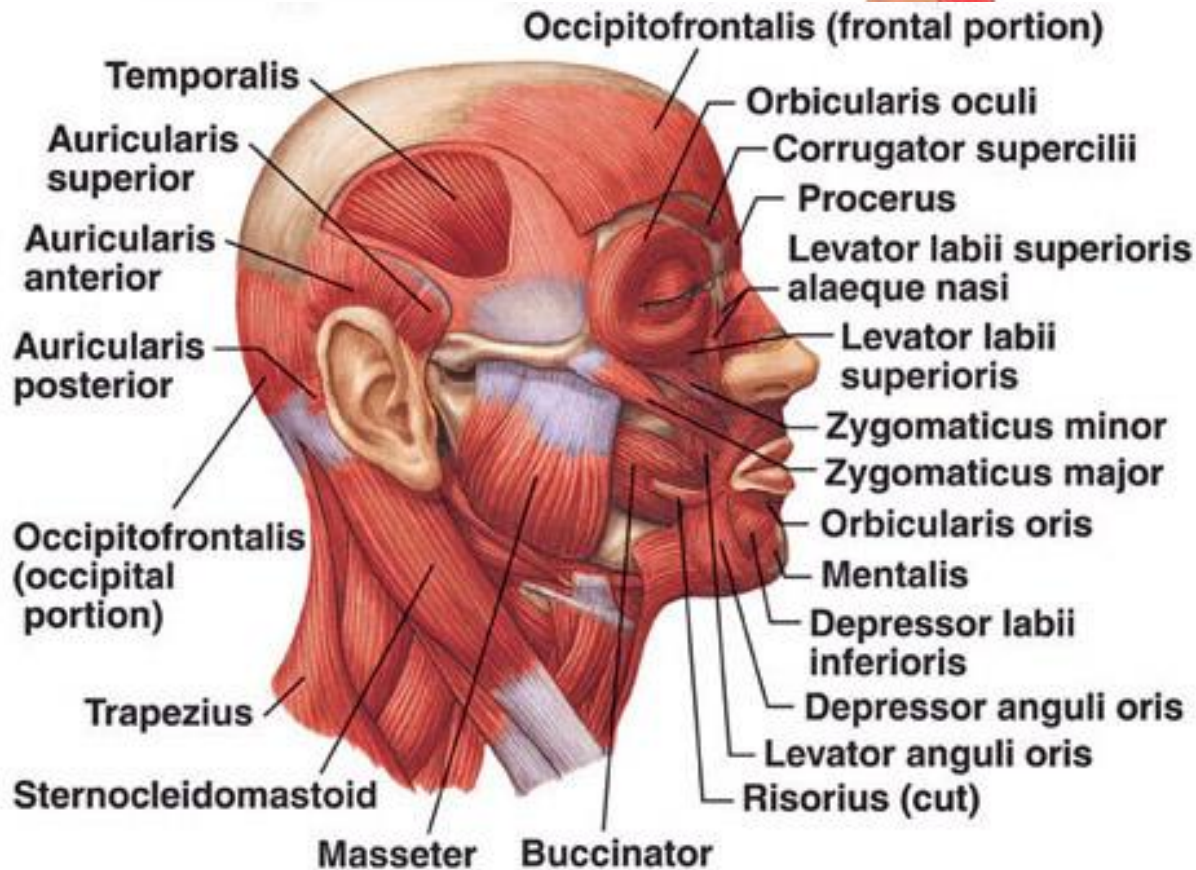
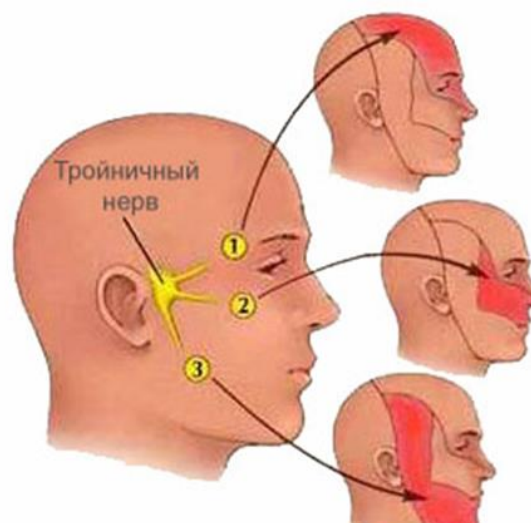
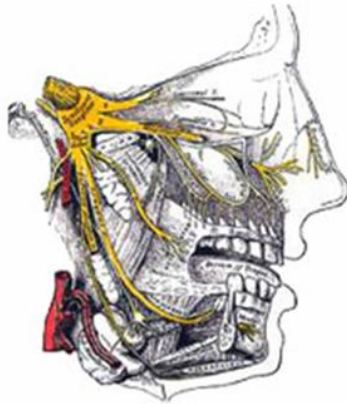


- Синдром на увреда на централния неврон на лицевия нерв се получава от процеси, локализирани над ядрото на лицевия нерв



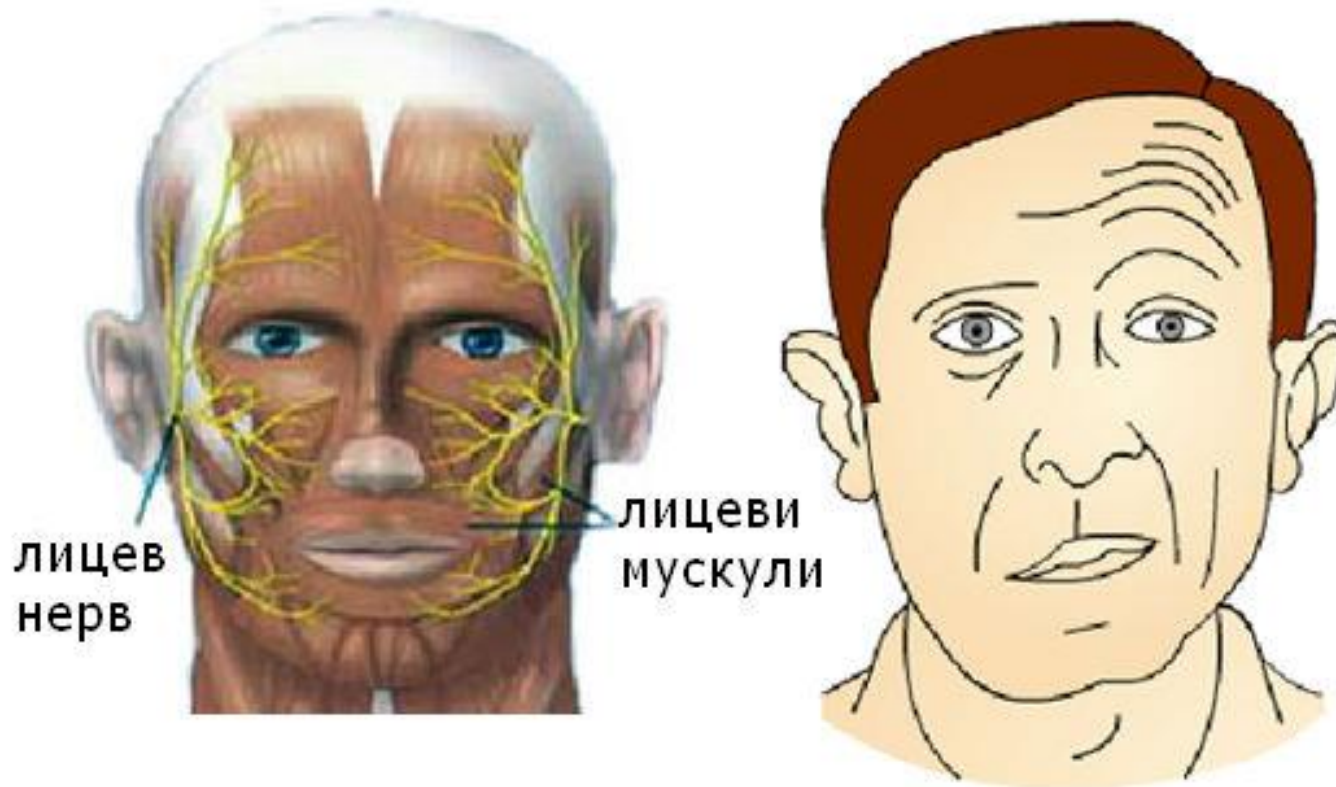
Ядрото на n. facialis се състои от две групи клетки. Едната група образува горния, а другата – долния клон на този нерв. Горния клон се разделя и така се оформят три клона.





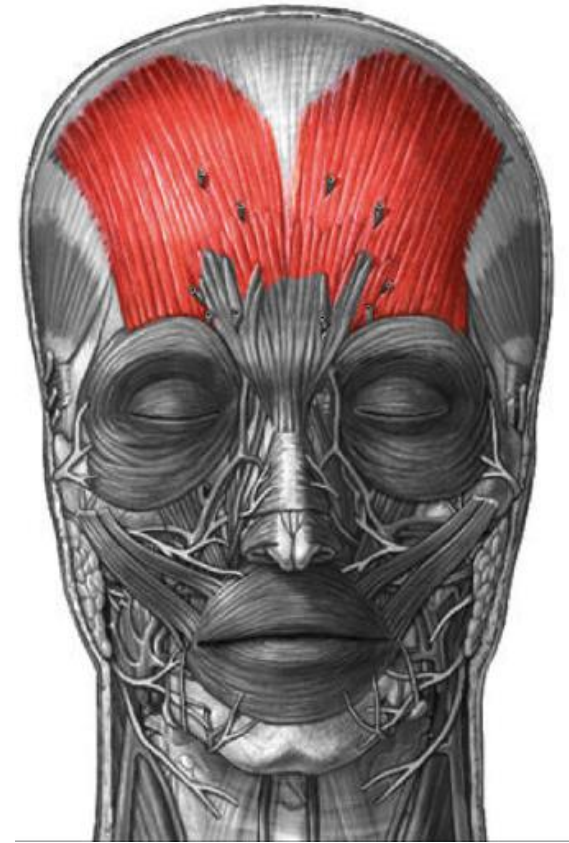
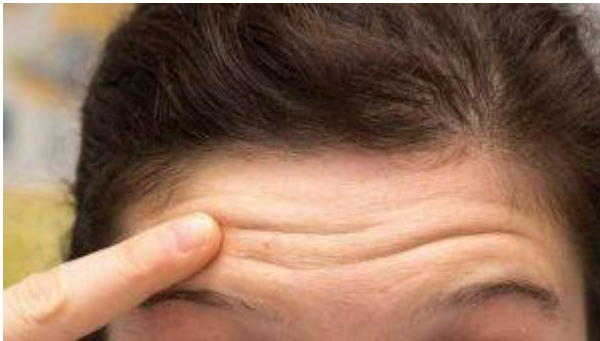

Долния клон е във връзка само с противоположната хемисфера, докато горния клон получава импулси от кортико – булбарния път на двете хемисфери.

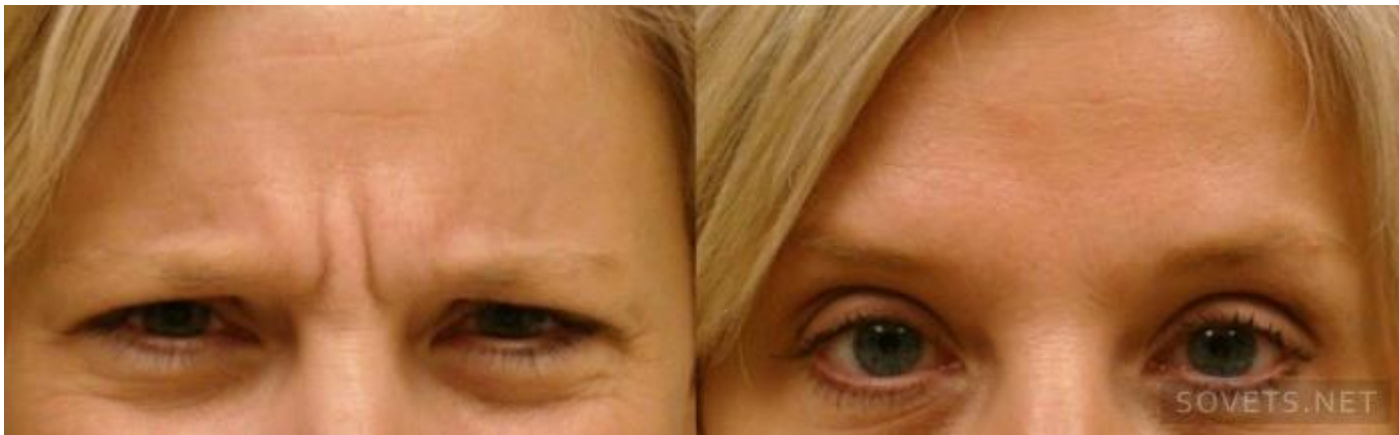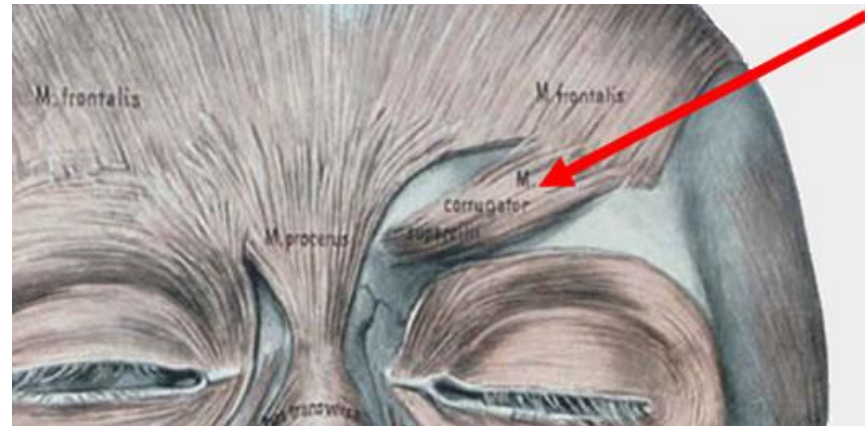
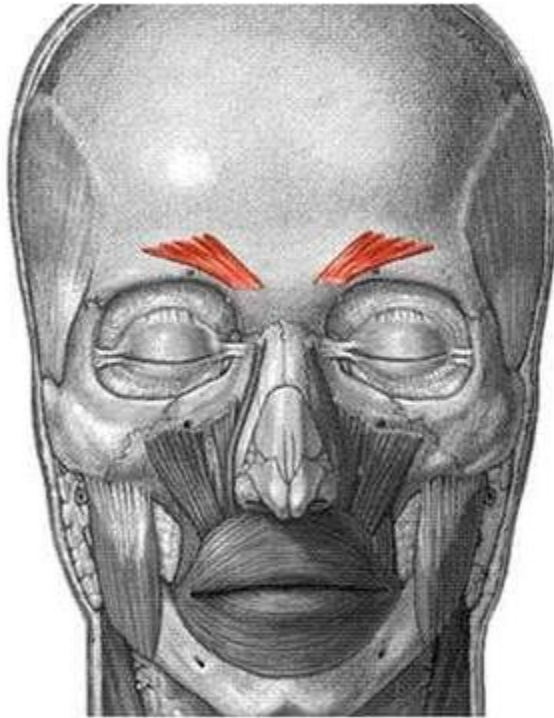


# ЛИЦЕВА (МИМИЧЕСКА) МУСКУЛАТУРА

- m. Frontalis

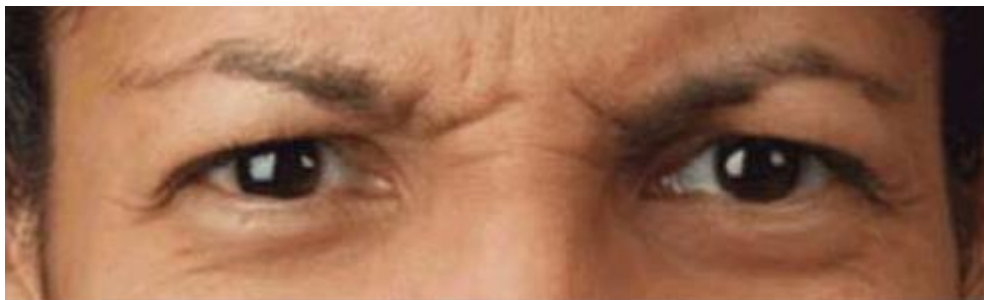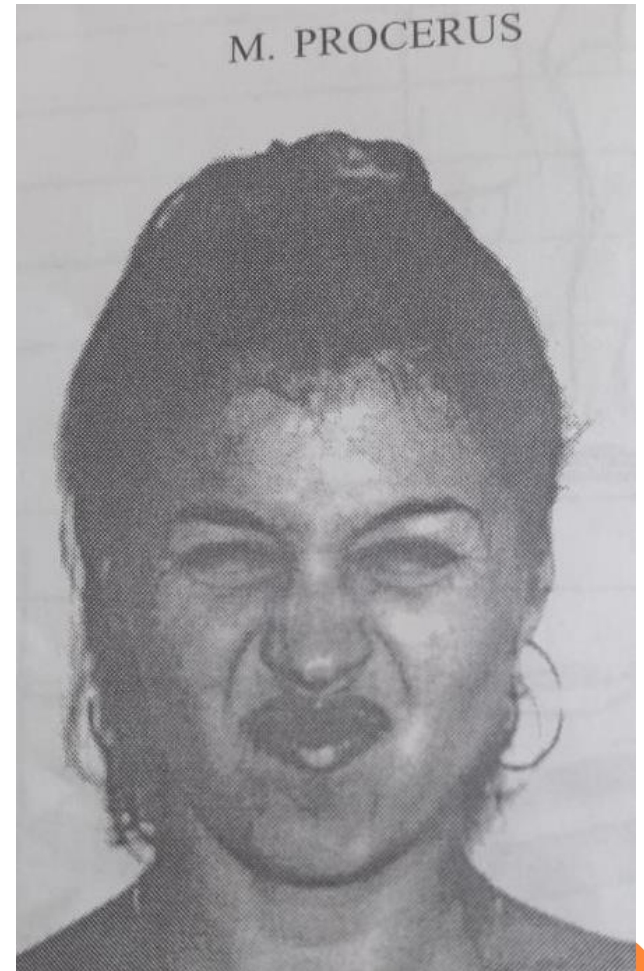
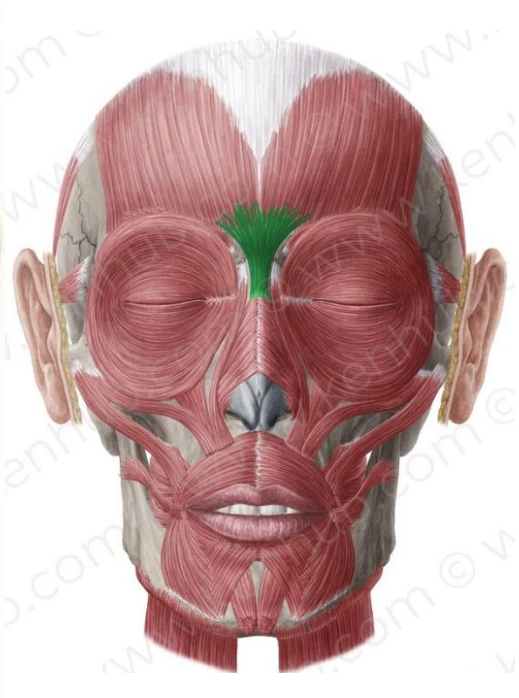
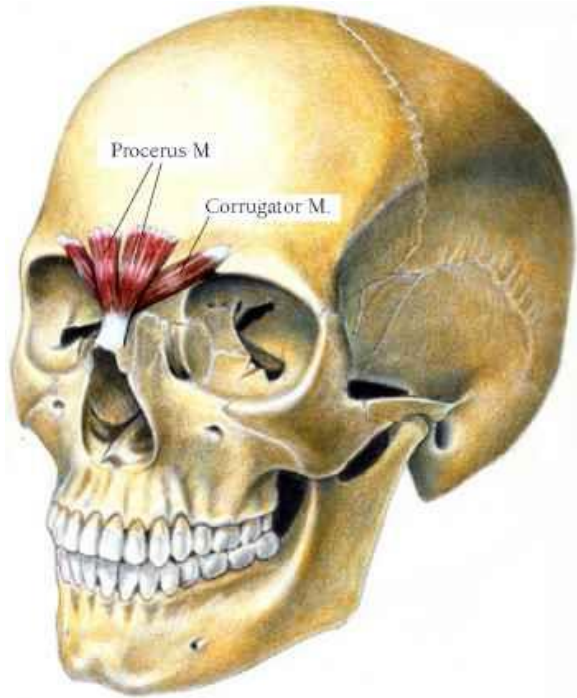


- **m. Corrugator supercilii** – събира веждите, образува вертикални гънки

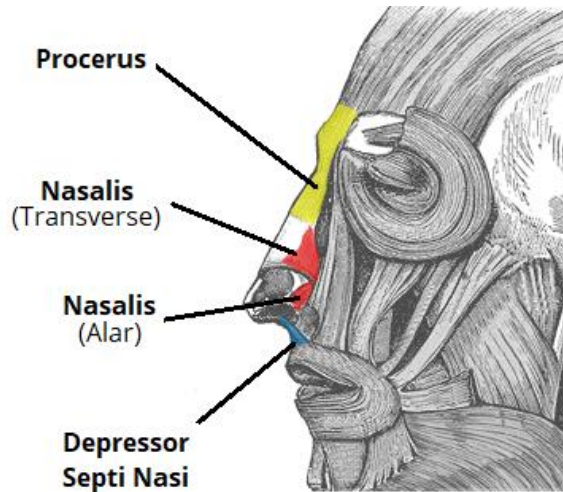
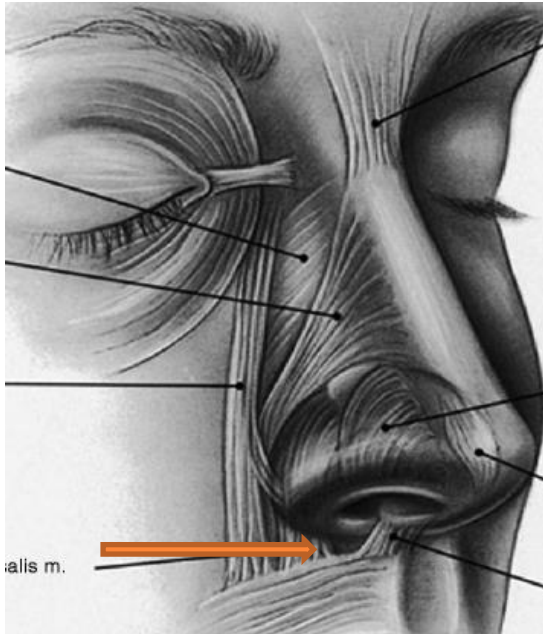




**m. Procerus** - помага да се дръпне кожата между веждите надолу, което спомага за раздуването на ноздрите, може също да допринесе за изразяване на гняв .

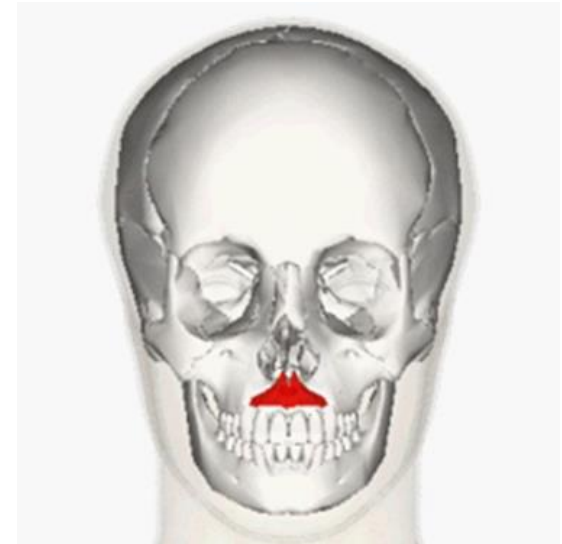



# o M. Nasalis

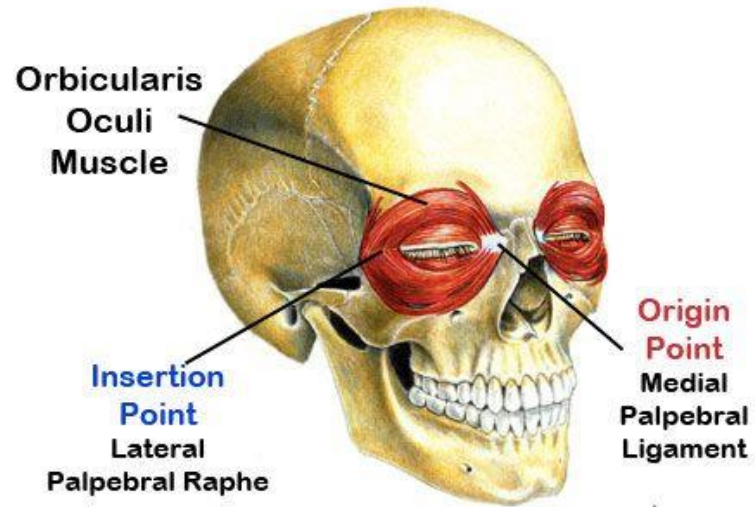
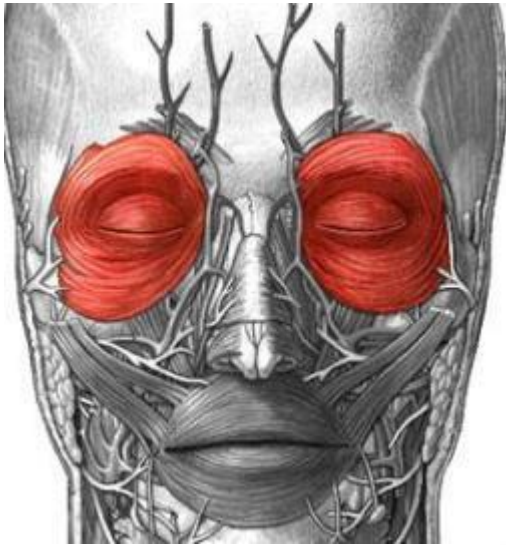


© TeachMeAnatomy

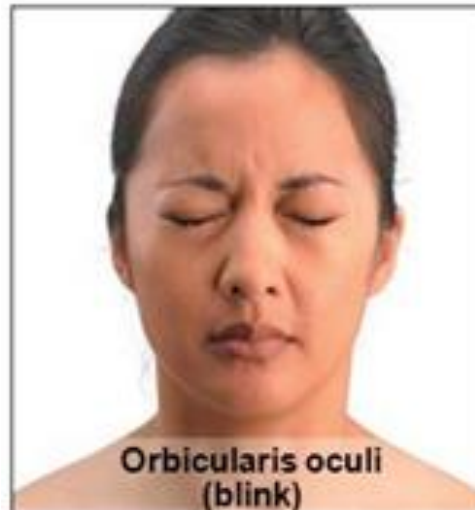
# o m. Depressor septi



# o m. Orbicularis oculi – затваря окото

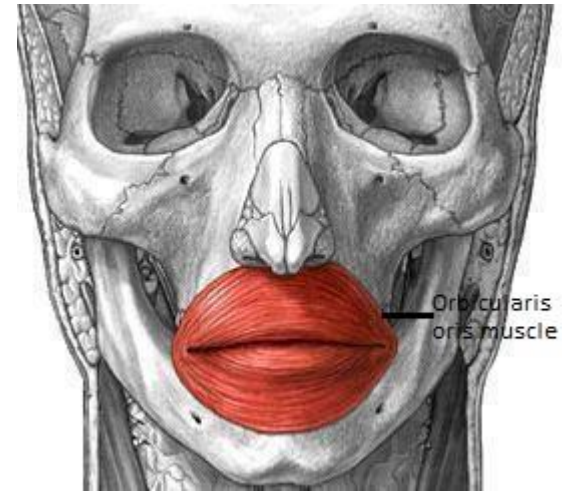
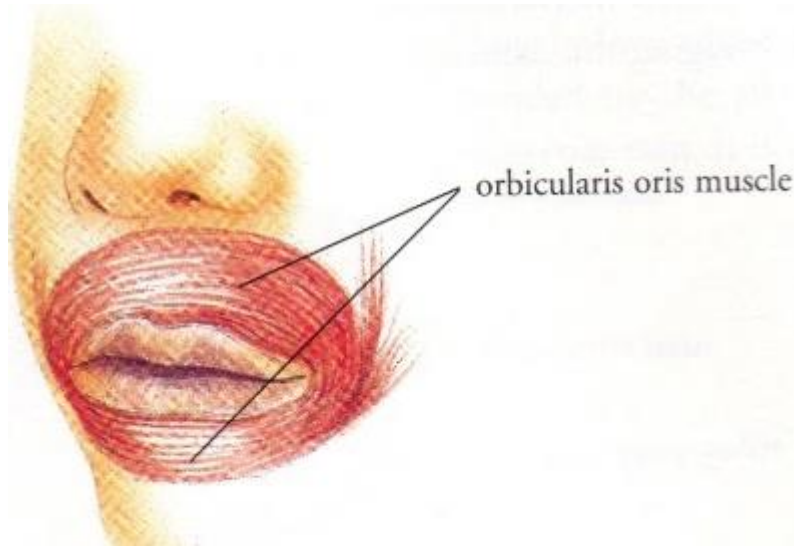


 [musclesused.com](http://musclesused.com)



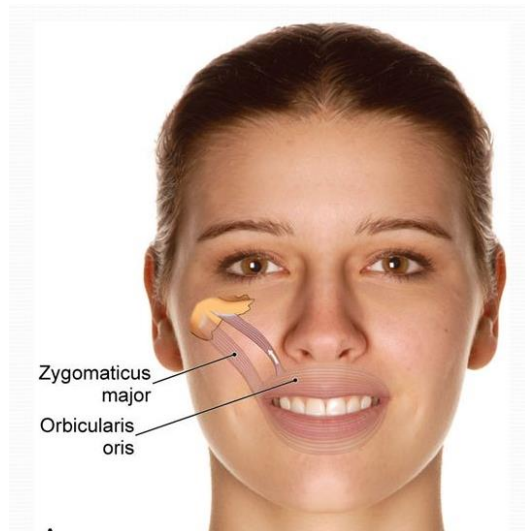
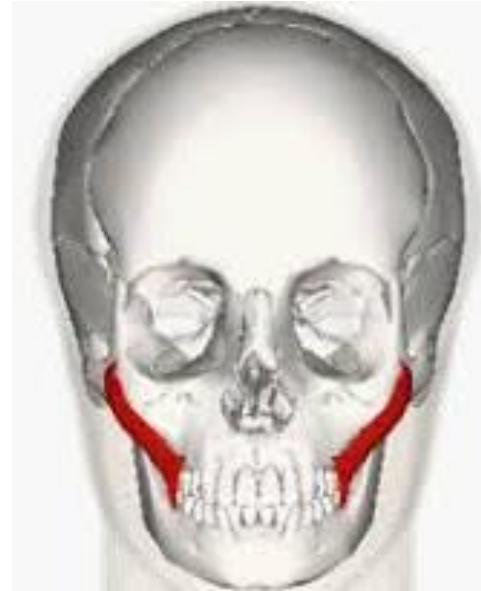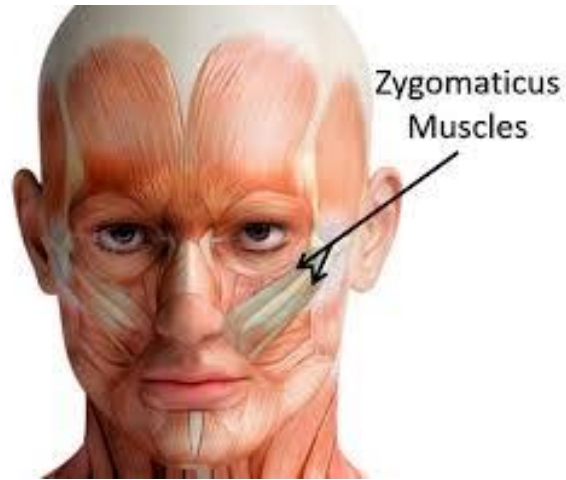


- **m. Orbicularis oris – събира устните и ги издава напред**

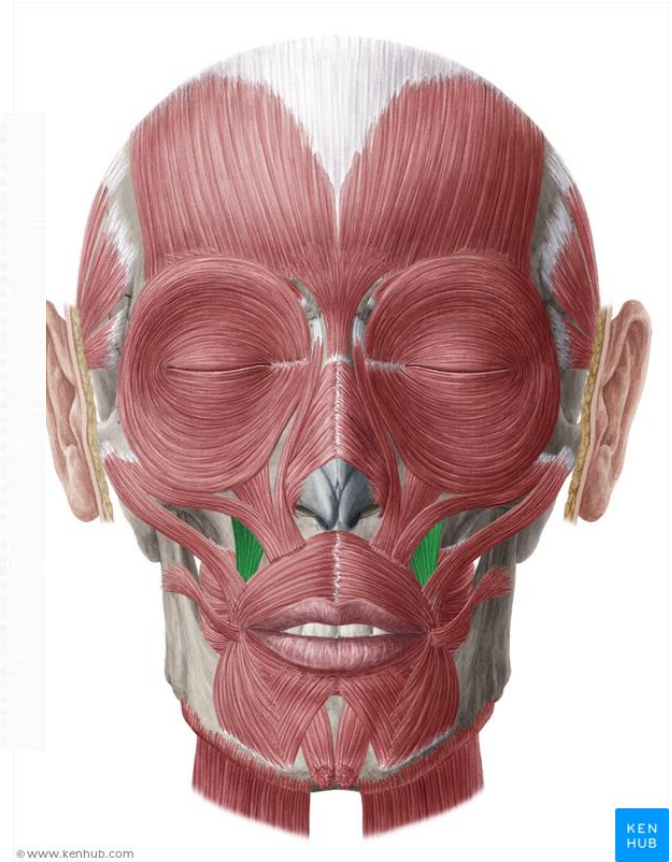




o **m. Zygomaticus minor et major – повдига устният ъгъл нагоре и назад**



- **m. Levator anguli oris** – повдига устния ъгъл нагоре, показва кучешкия зъб.



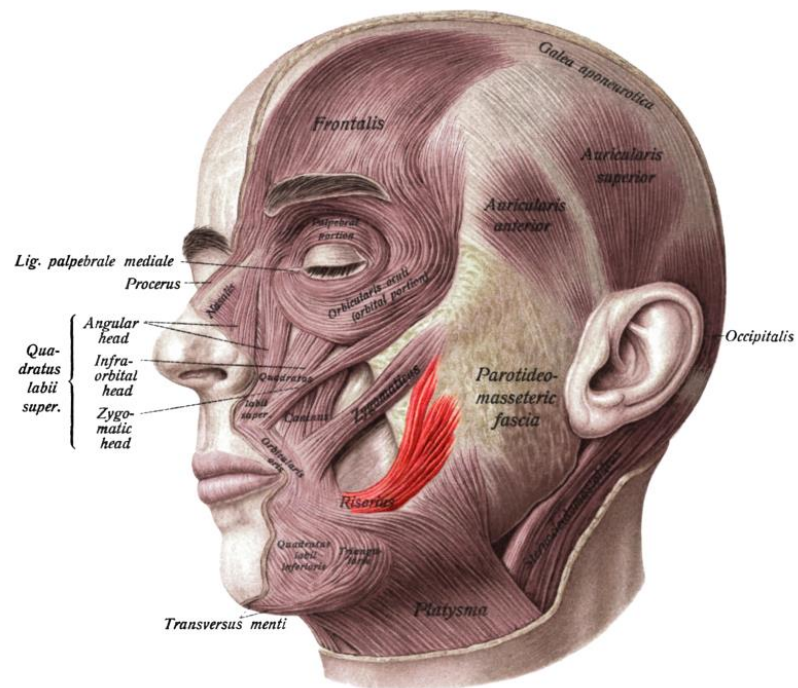
© www.kenhub.com



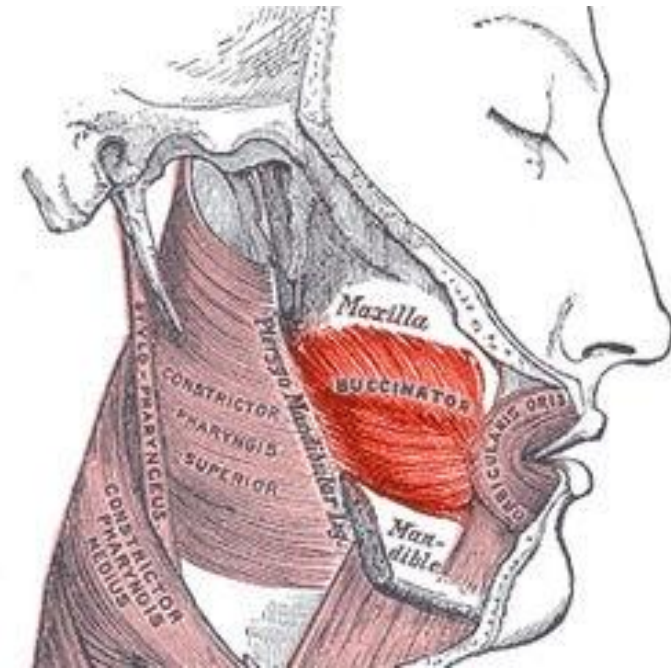
○ **M. Risorius** – дърпа устния ъгъл  
встрани към ушите



Risorius

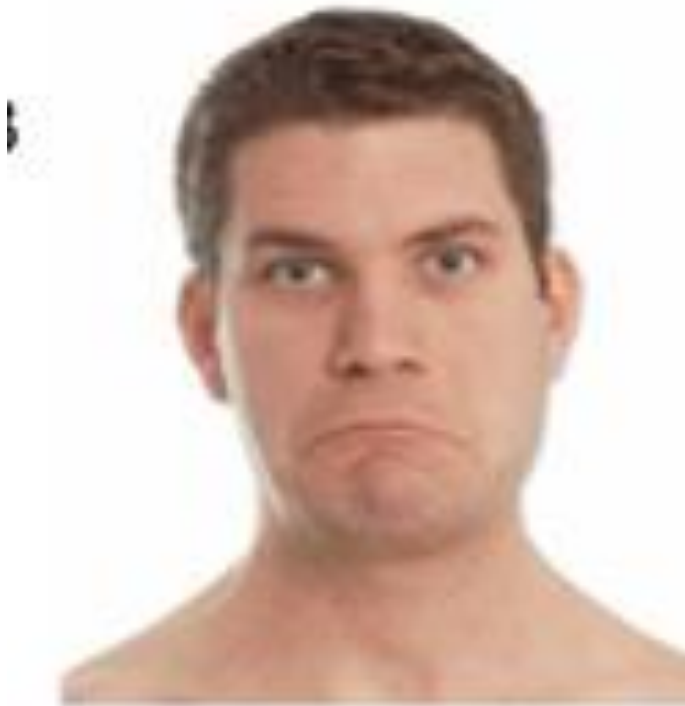

- m. Buccinator – притиска бузите към зъбите

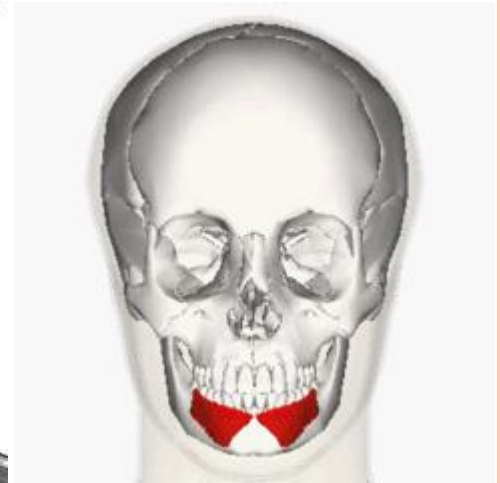
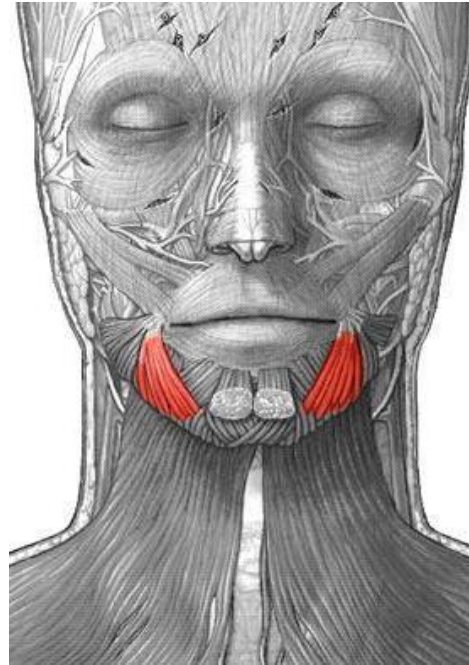




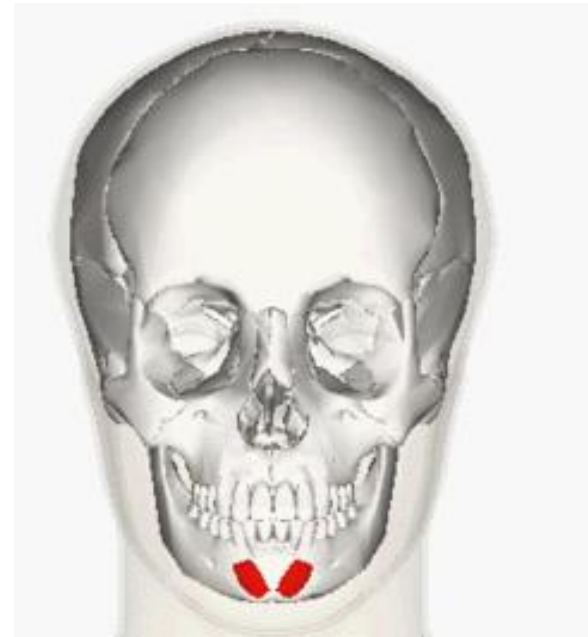
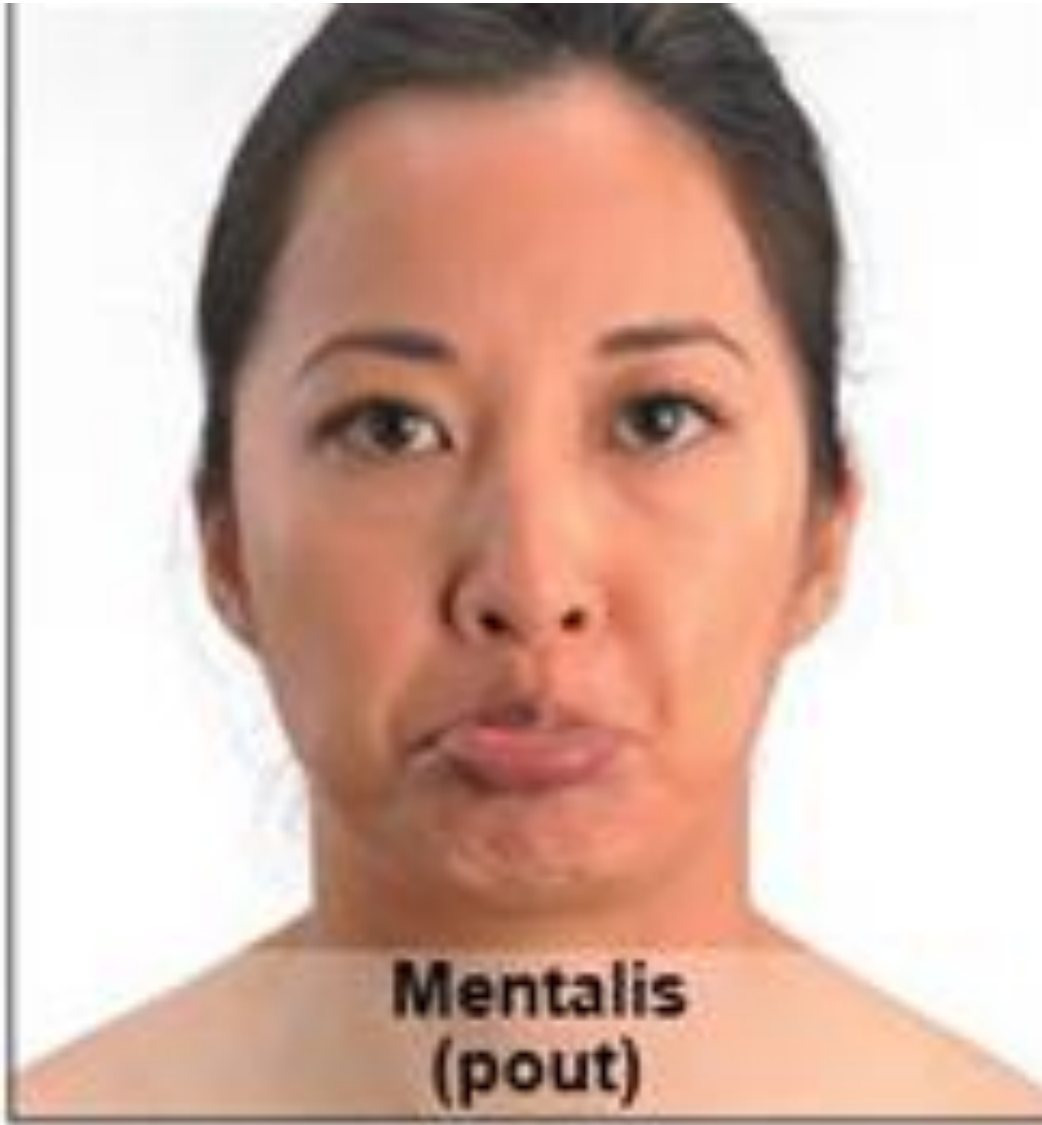
- m. Depressor anguli oris
  - m. Depressor labii inferior
- Дърпа устния ъгъл надолу



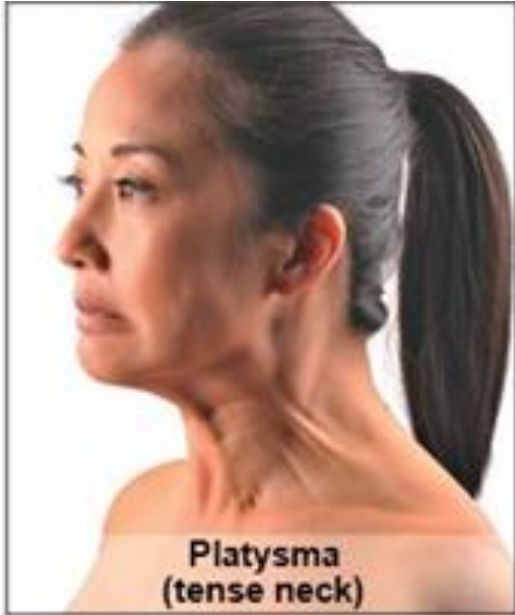
Depressor anguli oris  
(frown)



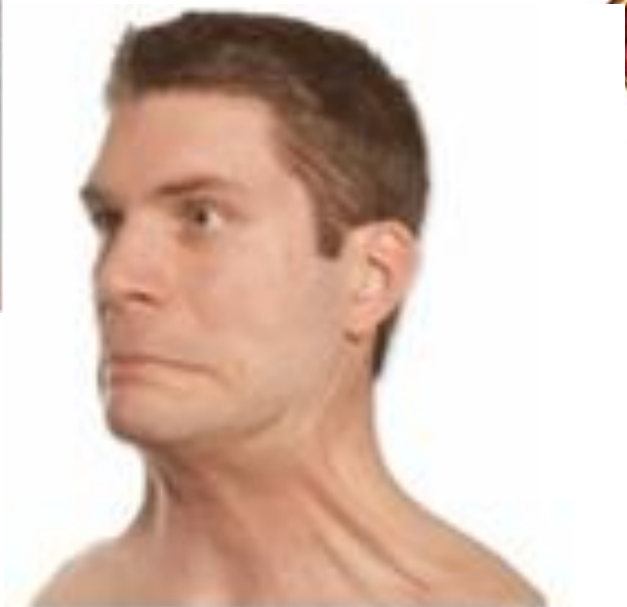- **m. Mentalis** – издава долната устна напред



o m. Platysma



Platysma  
(tense neck)



Platysma  
(tense skin of neck)

