

A vibrant, high-angle photograph of a waterfall in a dense tropical forest. The water is bright white as it falls from a rocky outcrop, creating a misty spray at the base where it meets a dark pool. The surrounding foliage is a rich, varied green, with many ferns and broad-leafed plants. The lighting is bright, suggesting a sunny day, and the overall atmosphere is one of natural beauty and tranquility.

УРОГЕНИТАЛНА РАДИОЛОГИЯ

ОБРАЗНА ДИАГНОСТИКА НА ПИКОЧООТДЕЛИТЕЛНАТА СИСТЕМА

ЗАБОЛЯВАНИЯ НА УРЕТРАТА

ЗАБОЛЯВАНИЯ НА УРЕТРАТА

- ВРОДЕНИ АНОМАЛИИ НА УРЕТРАТА;
- ПРИДОБИТИ СТРИКТУРИ НА УРЕТРАТА ПРИ МЪЖА;
- ТРАВМАТИЧНИ ИЗМЕНЕНИЯ НА УРЕТРАТА;
- ТУМОРИ НА УРЕТРАТА;
- ДИВЕРТИКУЛИ НА УРЕТРАТА;
- КОНКРЕМЕНТИ В УРЕТРАТА;

ЗАБОЛЯВАНИЯ НА УРЕТРАТА

- **ВРОДЕНИ АНОМАЛИИ НА УРЕТРАТА;**
- **ПРИДОБИТИ СТРИКТУРИ НА УРЕТРАТА ПРИ МЪЖА;**
- **ТРАВМАТИЧНИ ИЗМЕНЕНИЯ НА УРЕТРАТА;**
- **ТУМОРИ НА УРЕТРАТА;**
- **ДИВЕРТИКУЛИ НА УРЕТРАТА;**
- **КОНКРЕМЕНТИ В УРЕТРАТА;**

ЗАБОЛЯВАНИЯ НА УРЕТРАТА

ВРОДЕНИ АНОМАЛИИ НА УРЕТРАТА

- Аномалии на везико-уретралния сегмент;
- Клапи на задната уретра;
- Клапи на предната уретра;
- Стенози на уретрата:
 - стеноза на задната уретра;
 - стеноза на предната уретра и меатуса;
 - стеноза на уретрата у момичета;
- Мегауретра;
- Двойна уретра;
- Полип на уретрата
- Еписпадия;
- Хипоспадия.

ЗАБОЛЯВАНИЯ НА УРЕТРАТА

ВРОДЕНИ АНОМАЛИИ НА УРЕТРАТА

- Аномалии на везико-уретралния сегмент

- *склероза на мехурната шийка.*

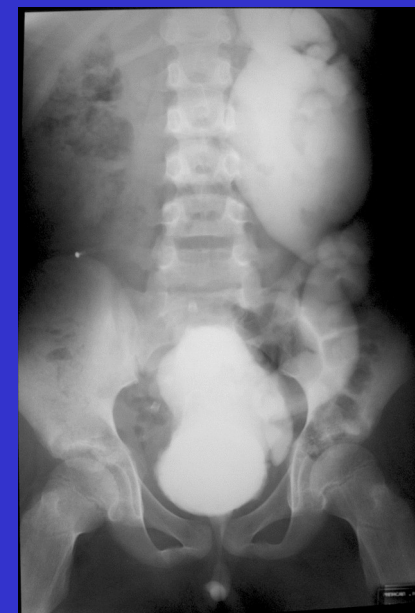
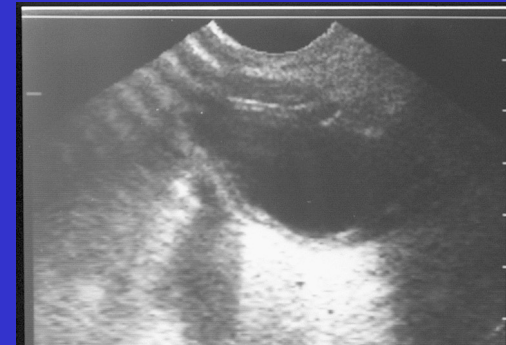Заболяване наблюдавано при момчета до 3 годишна възраст, характеризиращо се със склеротични промени в областта на шийката на пикочния мехур.

Усложнения - вторичен вур, мегавезика с трабекулация, ХБН, бъбречна хипоплазия до агенезия, мегауретер, калкулоза.

Клиника - дневно и нощно напикаване, бактериурия, тънка и вяла струя на урината, ХБН.

Диагностика - Уродинамично изследване - субвезикален тип обструкция, УЗИ- остатъчна урина, трабекулация, линейно очертание в основата на мехура, ЕУ- състояние на ГПП, МЦУ- слабо ефективна поради тънката струя, РМЦУ - изменения на мехура и търсене на ВУР.

Ранна диагноза - пренатална (интраутеринна).



ЗАБОЛЯВАНИЯ НА УРЕТРАТА

- ВРОДЕНИ АНОМАЛИИ НА УРЕТРАТА;
- ПРИДОБИТИ СТРИКТУРИ НА УРЕТРАТА ПРИ МЪЖА;
- ТРАВМАТИЧНИ ИЗМЕНЕНИЯ НА УРЕТРАТА;
- ТУМОРИ НА УРЕТРАТА;
- ДИВЕРТИКУЛИ НА УРЕТРАТА;
- КОНКРЕМЕНТИ В УРЕТРАТА.

ЗАБОЛЯВАНИЯ НА УРЕТРАТА

ПРИДОБИТИ СТРИКТУРИ НА УРЕТРАТА У МЪЖА

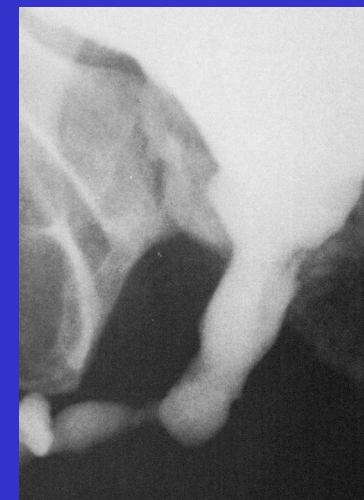
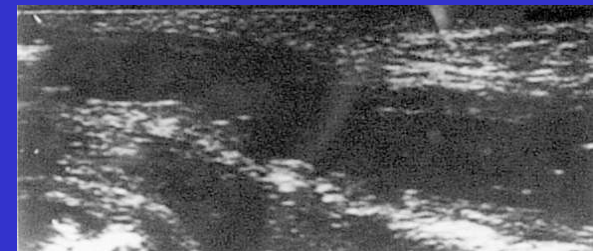
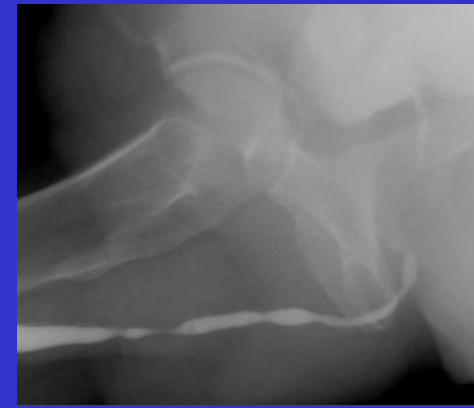- Възпалителни стриктури на уретрата:
 - гонорея;
 - туберкулоза;
 - шистозомиаза;

- Ятрогенни промени на уретрата:
 - инструментални стриктури при мъже;
 - стриктури от уретрален катетър

ЗАБОЛЯВАНИЯ НА УРЕТРАТА

ПРИДОБИТИ СТРИКТУРИ НА УРЕТРАТА У МЪЖА

- Възпалителни стриктури на уретрата
Гонорея - причина за 40% от стриктурите.
Механизъм - конгесция в епитела на уретрата и гнойно възпаление в субмукозните жлези на Littre. При непроведено лечение инфекцията ангажира corpus spongiosum обхващайки уретрата и отвън. На базата на венозните тромбози се получава некроза. В зоните на десквамация на епитела се развива грануляционна тъкан. Комбинацията некроза и грануляционна тъкан преминава във фиброзен белег. Проявява се най-често в pars bulbosa urethrae и е с дължина няколко см. Могат да се формират и псевдодивертикули.
Уретрография (РУ, МЦУ, РУУ) - неравни очертания на уретрата с множество различни по степен и дължина стеснени участъци.



ЗАБОЛЯВАНИЯ НА УРЕТРАТА

ПРИДОБИТИ СТРИКТУРИ НА УРЕТРАТА У МЪЖА

Ятрогенни промени на уретрата

- Етиология - инструментално въздействие и продължително поддържан постоянен катетър.

- Механизъм - увреждане на епитела с развитие на некроза механично от инструмента и механично и химическо при постоянния катетър.

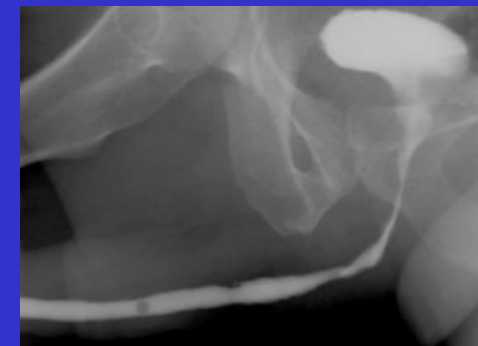
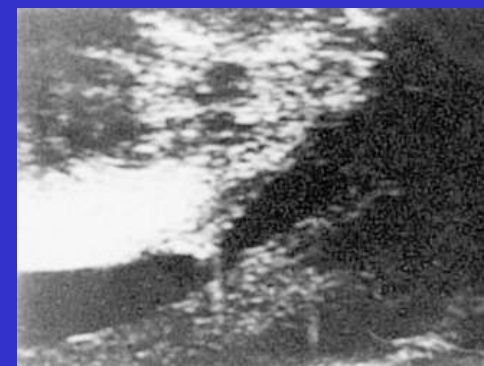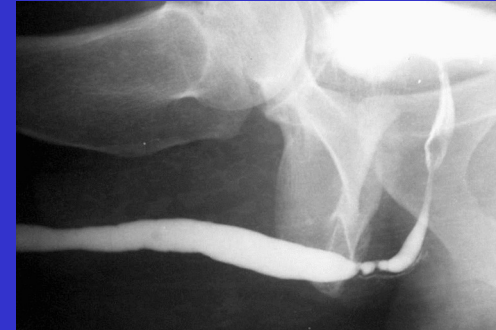- Характеристика:

- *инструменталните* са локализирани в “С”-образното ѝ прегъване и са единични;

- *стриктурите от уретрален катетър* са локали-зирани в *pars bulbosa*, дълги са, имат вълно-образен характер и са множествени.

ДД с гонороичните стриктури на базата на локализацията, неравността и асиметрията под формата на конус в проксималната булбозна част.

- Диагноза - РУ, РМЦУ, РУУ



ЗАБОЛЯВАНИЯ НА УРЕТРАТА

- ВРОДЕНИ АНОМАЛИИ НА УРЕТРАТА;
- ПРИДОБИТИ СТРИКТУРИ НА УРЕТРАТА ПРИ МЪЖА;
- **ТРАВМАТИЧНИ ИЗМЕНЕНИЯ НА УРЕТРАТА;**
- ТУМОРИ НА УРЕТРАТА;
- ДИВЕРТИКУЛИ НА УРЕТРАТА;
- КОНКРЕМЕНТИ В УРЕТРАТА.

ЗАБОЛЯВАНИЯ НА УРЕТРАТА

ТРАВМАТИЧНИ ИЗМЕНЕНИЯ НА УРЕТРАТА У МЪЖА

РЕНТГЕНОЛОГИЧНА КЛАСИФИКАЦИЯ НА ТРАВМАТИЧНИТЕ ИЗМЕНЕНИЯ НА УРЕТРАТА

Тип 1 - контузия, компресия или опъване на уретрата,
без нарушаване на целостта ѝ;

Тип 2 - “отделяне” на уретрата над урогениталната
диафрагма, т.н. класическа руптура, която
частична или цялостна;

може да е

Тип 3 - руптура на уретрата под урогениталната
диафрагма, която може да е частична или
цялостна.

ЗАБОЛЯВАНИЯ НА УРЕТРАТА

- ВРОДЕНИ АНОМАЛИИ НА УРЕТРАТА;
- ПРИДОБИТИ СТРИКТУРИ НА УРЕТРАТА ПРИ МЪЖА;
- ПЕРИУРЕТРАЛЕН АБСЦЕС;
- ТРАВМАТИЧНИ ИЗМЕНЕНИЯ НА УРЕТРАТА;

- **ТУМОРИ НА УРЕТРАТА;**

- ДИВЕРТИКУЛИ НА УРЕТРАТА;
- КОНКРЕМЕНТИ В УРЕТРАТА.

ЗАБОЛЯВАНИЯ НА УРЕТРАТА

ТУМОРНИ ЗАБОЛЯВАНИЯ НА УРЕТРАТА

- **ДОБРОКАЧЕСТВЕНИ ТУМОРИ НА УРЕТРАТА;**
- **МЕЗЕНХИМАЛНИ ТУМОРИ НА УРЕТРАТА;**
- **ИЗМЕНЕНИЯ НАПОДОБЯВАЩИ ТУМОР;**
- **ЗЛОКАЧЕСТВЕНИ ТУМОРИ НА УРЕТРАТА**

ЗАБОЛЯВАНИЯ НА УРЕТРАТА

ТУМОРНИ ЗАБОЛЯВАНИЯ НА УРЕТРАТА

ДОБРОКАЧЕСТВЕНИ ТУМОРИ НА УРЕТРАТА

- **ЭПИТЕЛИАЛНИ ТУМОРИ НА УРЕТРАТА:**
 - преходно-клетъчен папилом;
 - аденоматозни тумори;
 - нефрогенен аденом;
 - папиларен (полипоиден) уретрит;
 - възпалителни полипи;
- **МЕЗЕНХИМАЛНИ ТУМОРИ НА УРЕТРАТА:**
 - фиброзен полип;
 - хемангиом;
 - миобластом;
- **ИЗМЕНЕНИЯ НАПОДОБВАЩИ ТУМОР:**
 - амилоидоза;
 - condylomata acuminata;
 - balanitis xerotica obliterans.

ЗАБОЛЯВАНИЯ НА УРЕТРАТА

ТУМОРНИ ЗАБОЛЯВАНИЯ НА УРЕТРАТА

ЗЛОКАЧЕСТВЕНИ ТУМОРИ НА УРЕТРАТА

- **ЗЛОКАЧЕСТВЕНИ ТУМОРИ НА МЪЖКАТА УРЕТРА:**
 - плоско-клетъчен карцином;
 - преходно-клетъчен карцином;
 - аденокарцином;
- **ЗЛОКАЧЕСТВЕНИ ТУМОРИ НА ЖЕНСКАТА УРЕТРА:**
 - плоско-клетъчен карцином;
 - аденокарцином;
 - преходно-клетъчен карцином;
 - недиференциран карцином;
 - слузест аденокарцином;
 - сарком;
 - меланом.

ЗАБОЛЯВАНИЯ НА УРЕТРАТА

- ВРОДЕНИ АНОМАЛИИ НА УРЕТРАТА;
- ПРИДОБИТИ СТРИКТУРИ НА УРЕТРАТА ПРИ МЪЖА;
- ПЕРИУРЕТРАЛЕН АБСЦЕС;
- ТРАВМАТИЧНИ ИЗМЕНЕНИЯ НА УРЕТРАТА;
- ТУМОРИ НА УРЕТРАТА;

- **ДИВЕРТИКУЛИ НА УРЕТРАТА;**

- КОНКРЕМЕНТИ В УРЕТРАТА.

ЗАБОЛЯВАНИЯ НА УРЕТРАТА

- **ДИВЕРТИКУЛИ НА УРЕТРАТА:**
 - дивертикули на уретрата при мъжа;
 - дивертикули на уретрата при жена.

ЗАБОЛЯВАНИЯ НА УРЕТРАТА

ДИВЕРТИКУЛИ НА УРЕТРАТА

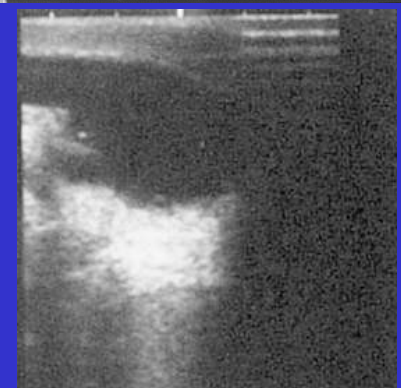
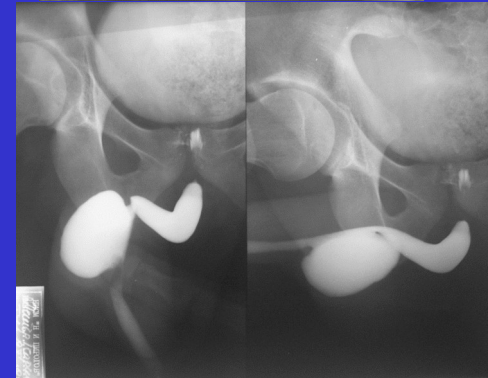
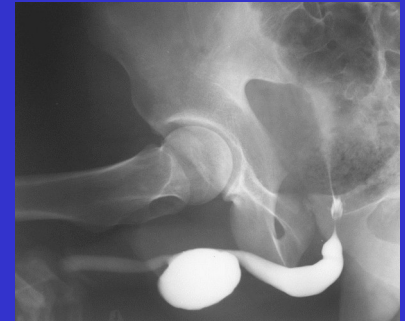
- Дивертикули на уретрата при мъжа

Придобити и локализиращи в областта на предната уретра по вентралната павърхност. -

Механизъм - отваряне на обсеес на периуре-тралните жлези в лумена на уретрата, травматично увреждане на лигавицата от катетър и след-оперативно (уретропластика). - Клиника -

изтичане на урина от уретрата след микцията. Опипване на нарастваща по време на микцията формация в областта на pars pendula. - Характеристика - излив на к.м. извън очертанията на уретрата с изпълване на различна по големина кухина с овална форма и резки и гладки очертания, която независимо от широчината на комуникацията ѝ с уретрата, сключва с нея, както краниално, така и каудално, остри ъгли. -

Диагноза - РУ, РМЦУ, РУУ



ЗАБОЛЯВАНИЯ НА УРЕТРАТА

- ВРОДЕНИ АНОМАЛИИ НА УРЕТРАТА;
- ПРИДОБИТИ СТРИКТУРИ НА УРЕТРАТА ПРИ МЪЖА;
- ПЕРИУРЕТРАЛЕН АБСЦЕС;
- ТРАВМАТИЧНИ ИЗМЕНЕНИЯ НА УРЕТРАТА;
- ТУМОРИ НА УРЕТРАТА;
- ДИВЕРТИКУЛИ НА УРЕТРАТА;
- **КОНКРЕМЕНТИ В УРЕТРАТА.**

ЗАБОЛЯВАНИЯ НА УРЕТРАТА

ПРОТОКОЛ ЗА ОБРАЗНО ИЗСЛЕДВАНЕ НА УРЕТРАТА

1. Обзорна графия на пикочоотделителната система (БУМ) с насоченост към областта на малкия таз и хода на уретрата, с оглед доказване на допълнителни сенки;
2. Ултразвуково изследване (УЗИ) с установяване състоянието на ГПП и пикочния мехур с насоченост към определяне състоянието на простатната жлеза;
3. Уродинамично изследване с оглед установяване типа на обструкцията;
4. Ретроградна уретрография - основен образен диагностичен метод, като се препоръчва динамичното ѝ, под рентгеноскопичен контрол, извършване;
5. Ретроградна микционна цистоуретрография, задължителен елемент при проникване на к.м., при ретроградното ѝ въвеждане, и в пикочния мехур и задоволителното му контрастиране;

ЗАБОЛЯВАНИЯ НА УРЕТРАТА

ПРОТОКОЛ ЗА ОБРАЗНО ИЗСЛЕДВАНЕ НА УРЕТРАТА

6. Ретроградна ултразвукова уретрография - основен образен метод за предната уретра, както при инициално изследване, така и при динамично проследяване и следоперативен контрол;
7. Трансректално ултразвуково изследване при диагностика на изменения в задната уретра;
8. Трасвагинално ултразвуково изследване на женската уретра;
9. Балонна уретрография на женската уретра;
10. Екскреторна урография с десцендентна микционна цистоуретрография, когато ретроградна уретрография не може да бъде приложена;
11. Компютърна томография за установяване и прецизиране промените в околните тъкани;
12. Магнитен резонанс за установяване и прецизиране промените в околните тъкани.



ВЪПРОСИ