

Дихателна система

Лекция N 2 – Част 5

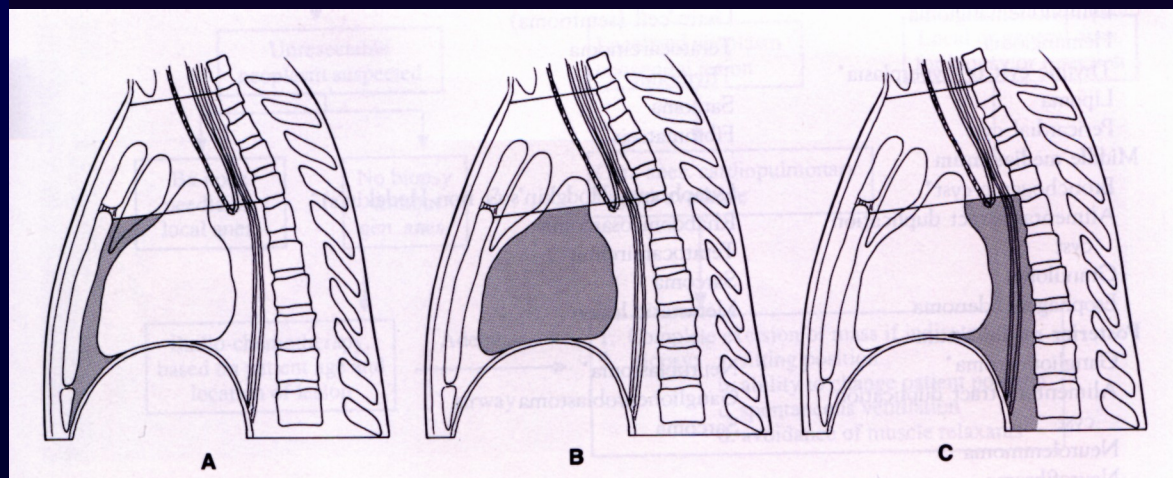
ЗАБОЛЯВАНЕ НА СРЕДОСТЕНИЕТО

Това е анатомически обособен раздел, разположен срединно на гръдния кош, между двете белодробни половини. На лицева проекция се очертава като еднородна силна сумарна сянка.

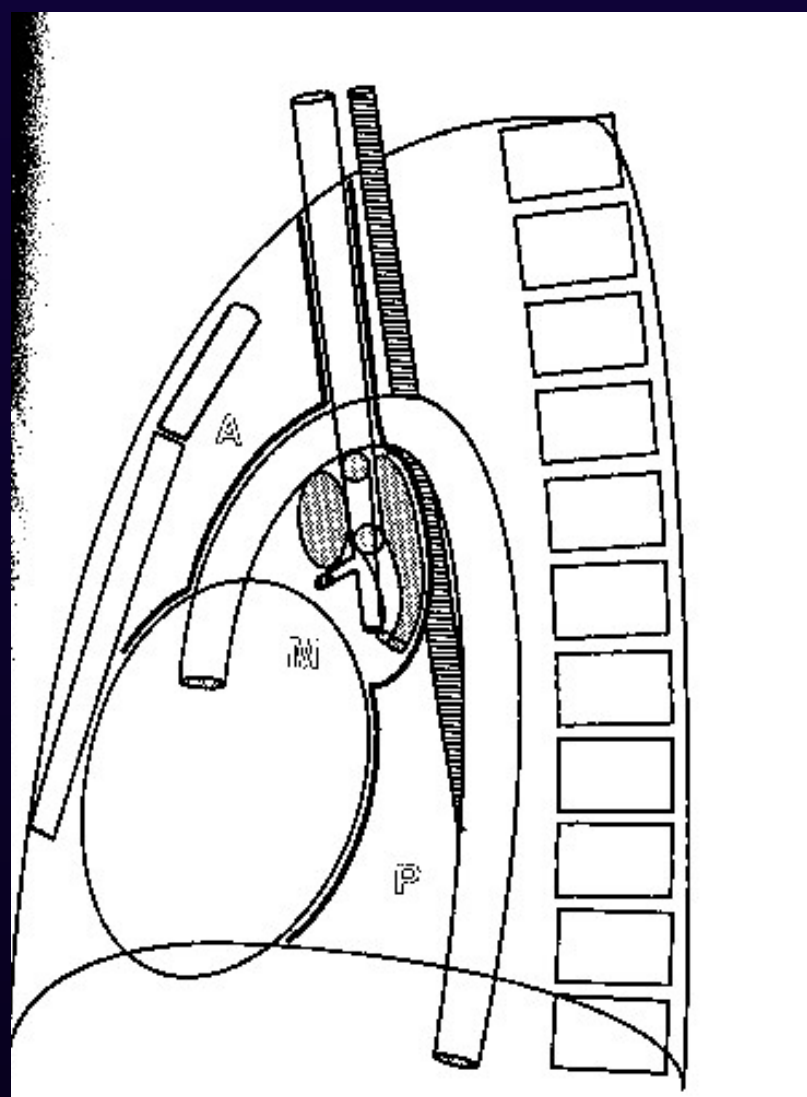
Схема на **Twining**:

преден, среден, заден.

горен, среден, долен.



Медиастиnum - схема



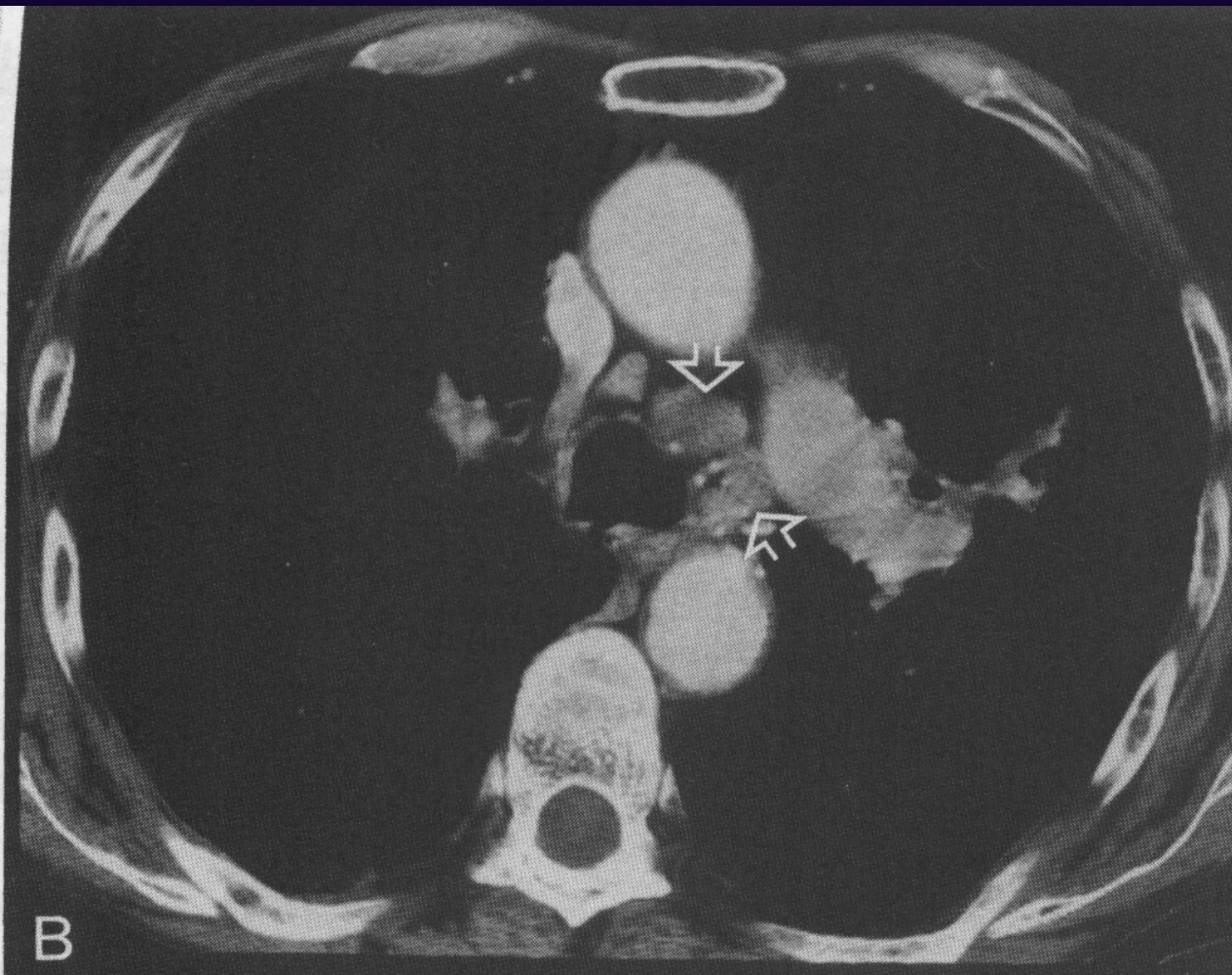
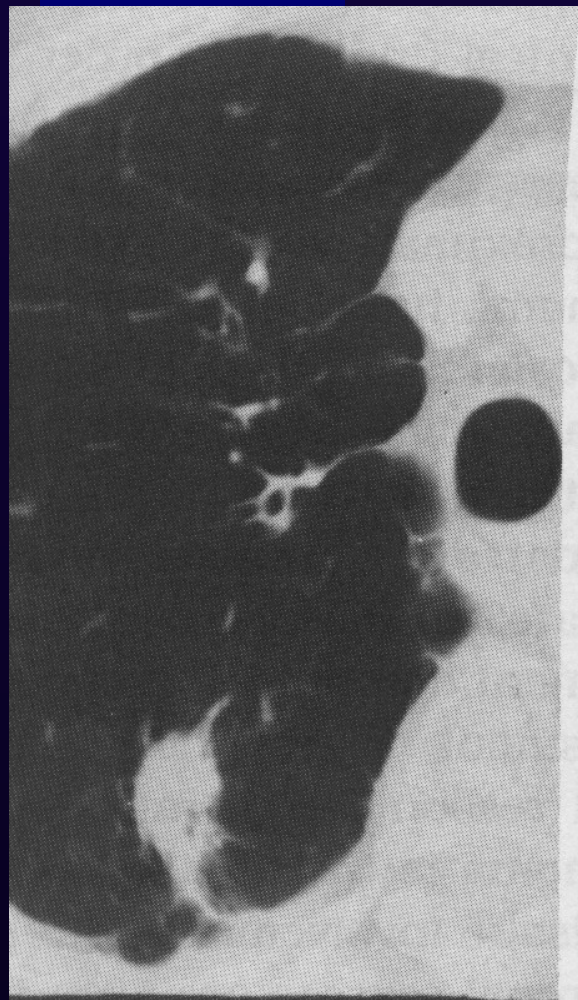Заболявания на средостението

I. Тумори и кисти на средостението

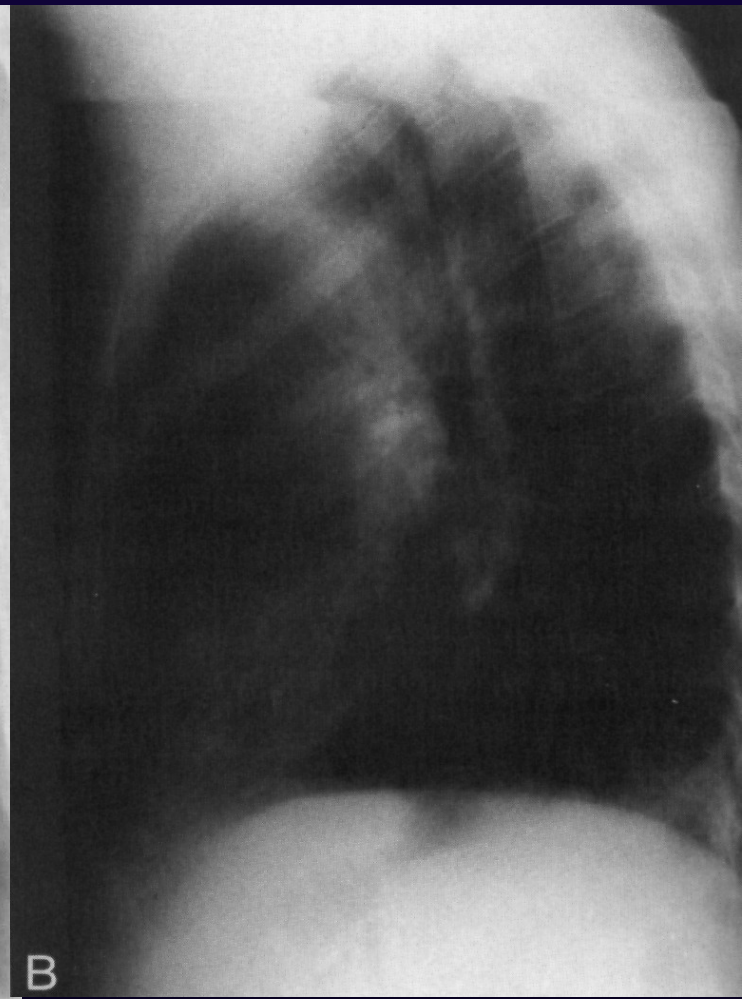
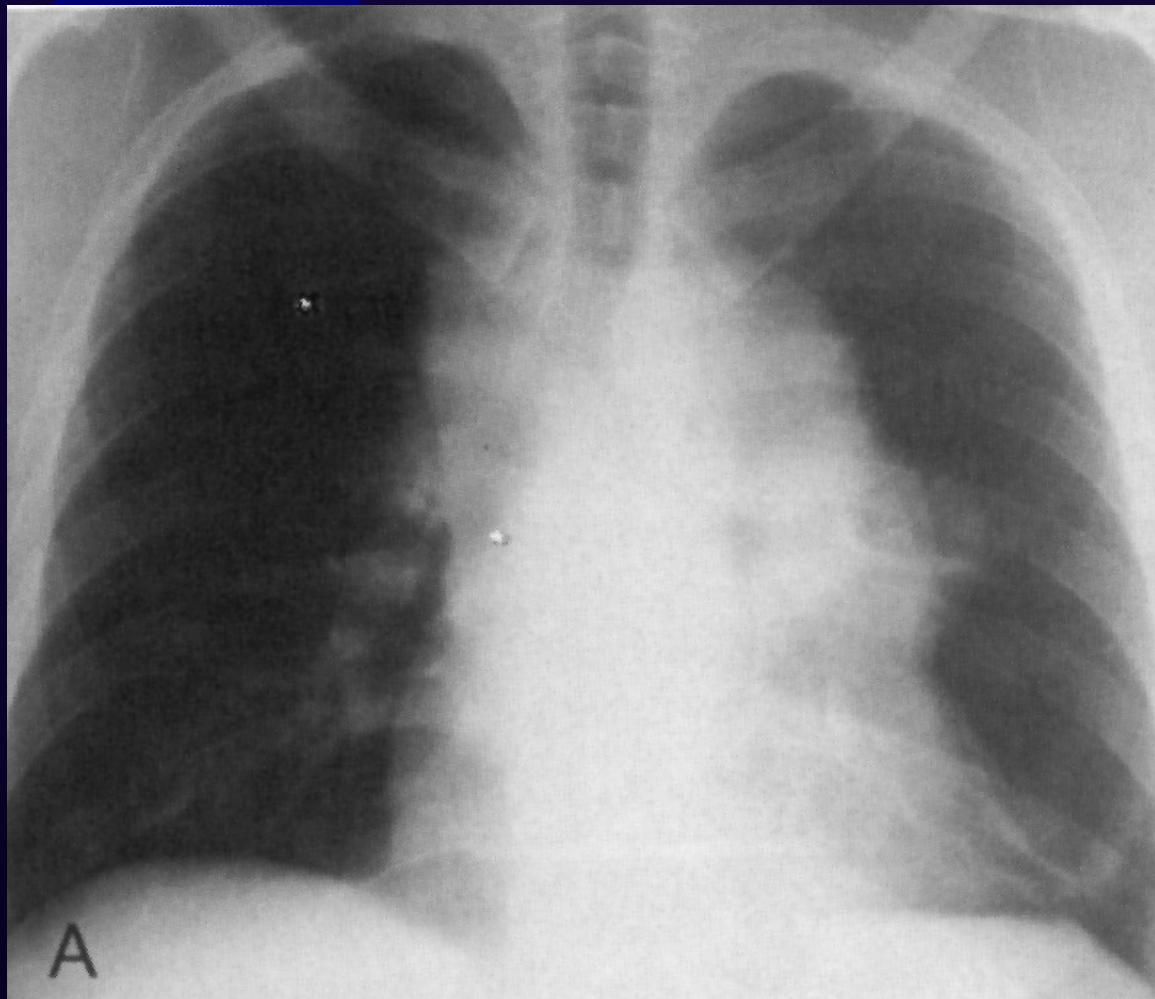
1. Туморни образувания на вътрегръдните лимфни възли – лимфогрануломатоза, лимфосарком, левкоза, метастатични тумори.
2. Тумори на тимуса.
3. Неврогенни тумори.
4. Медиастинален липом.
5. Вътрегръдна струма.
6. Тератоидни образувания.
7. Тънкостенни кисти – целомна, тимусна, лимфогенна, бронхогенна, ентерогенна.
8. Ехинококови кисти.

II. Други заболявания на средостението – медиастинит, емфизем, хемомедиастинум.

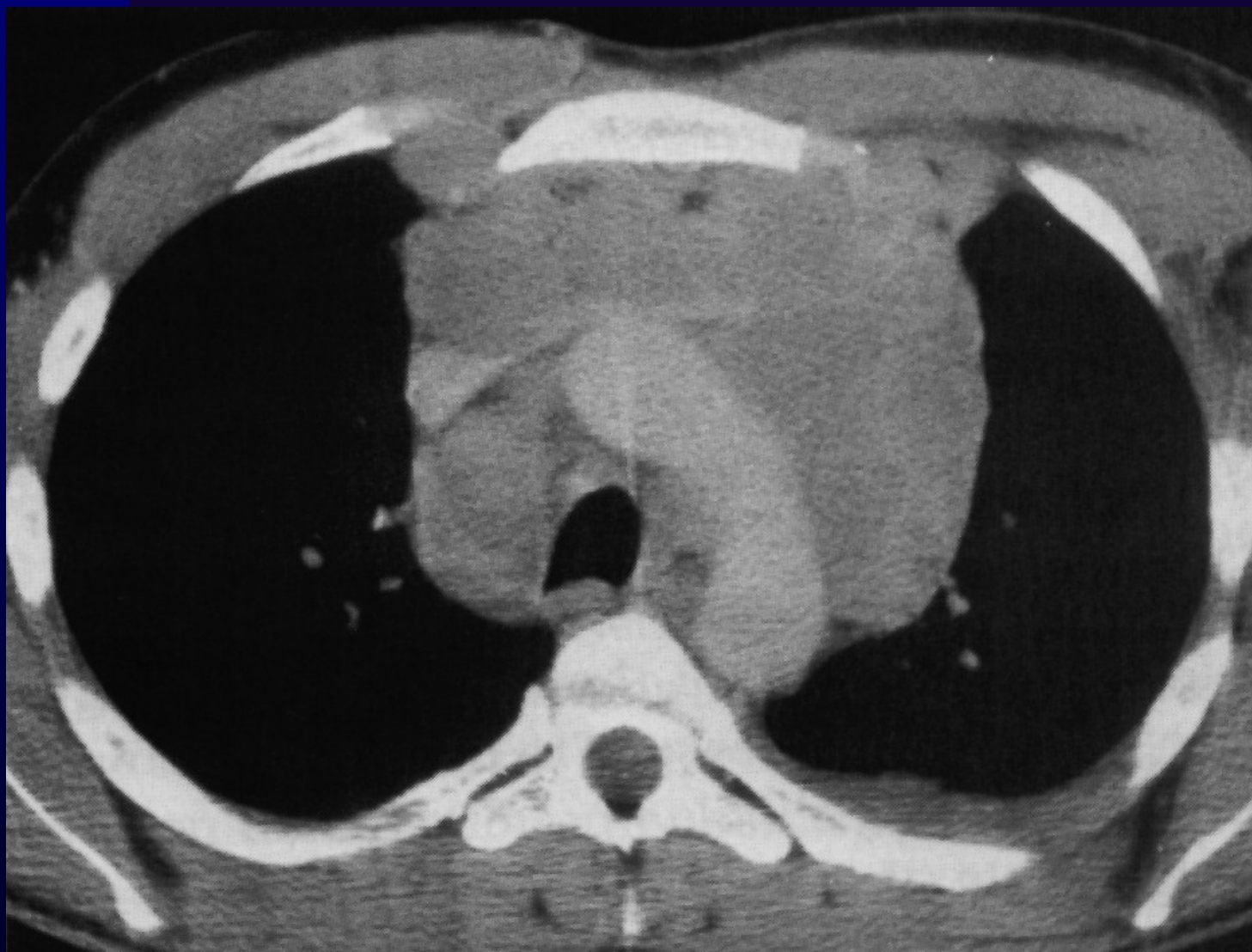
Метастатични лимфни възли



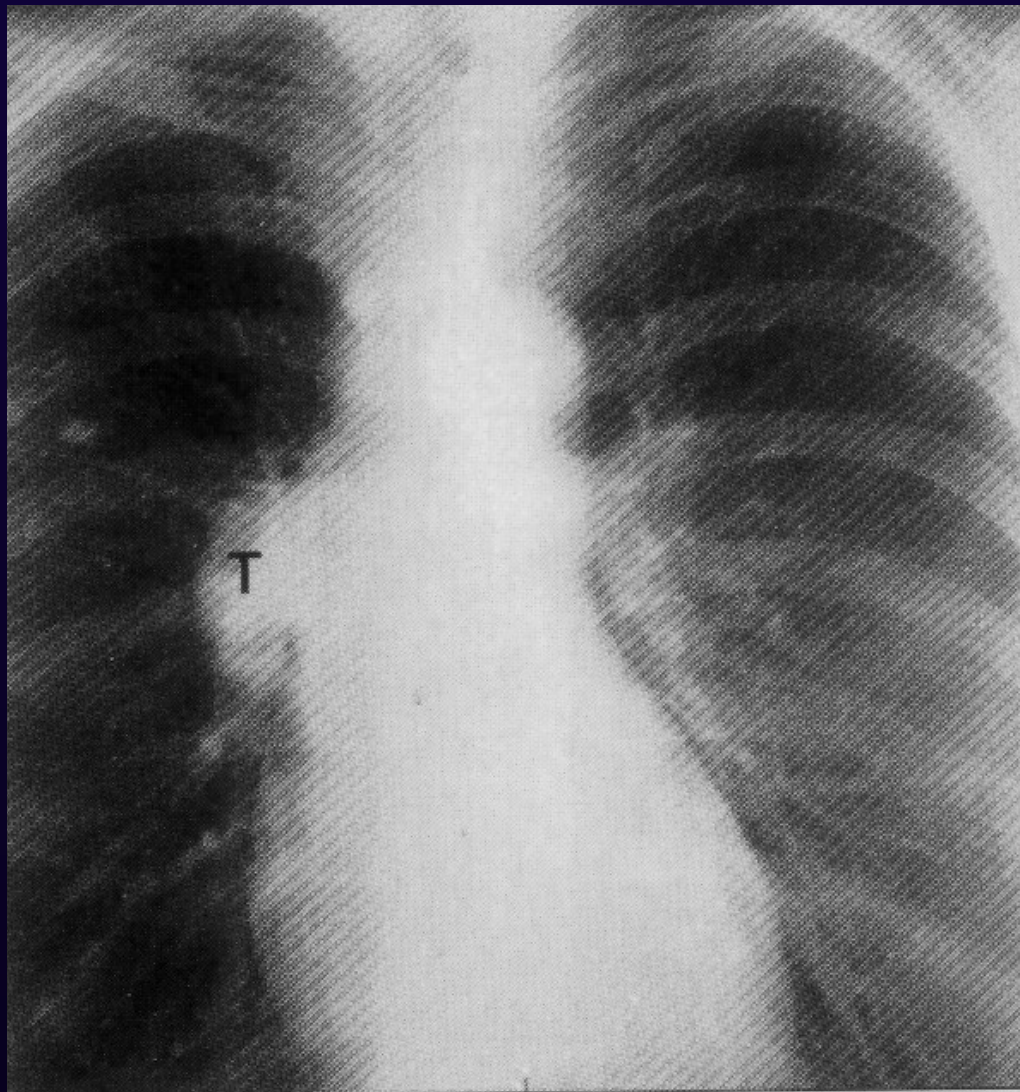
Ходжкинов лимфом



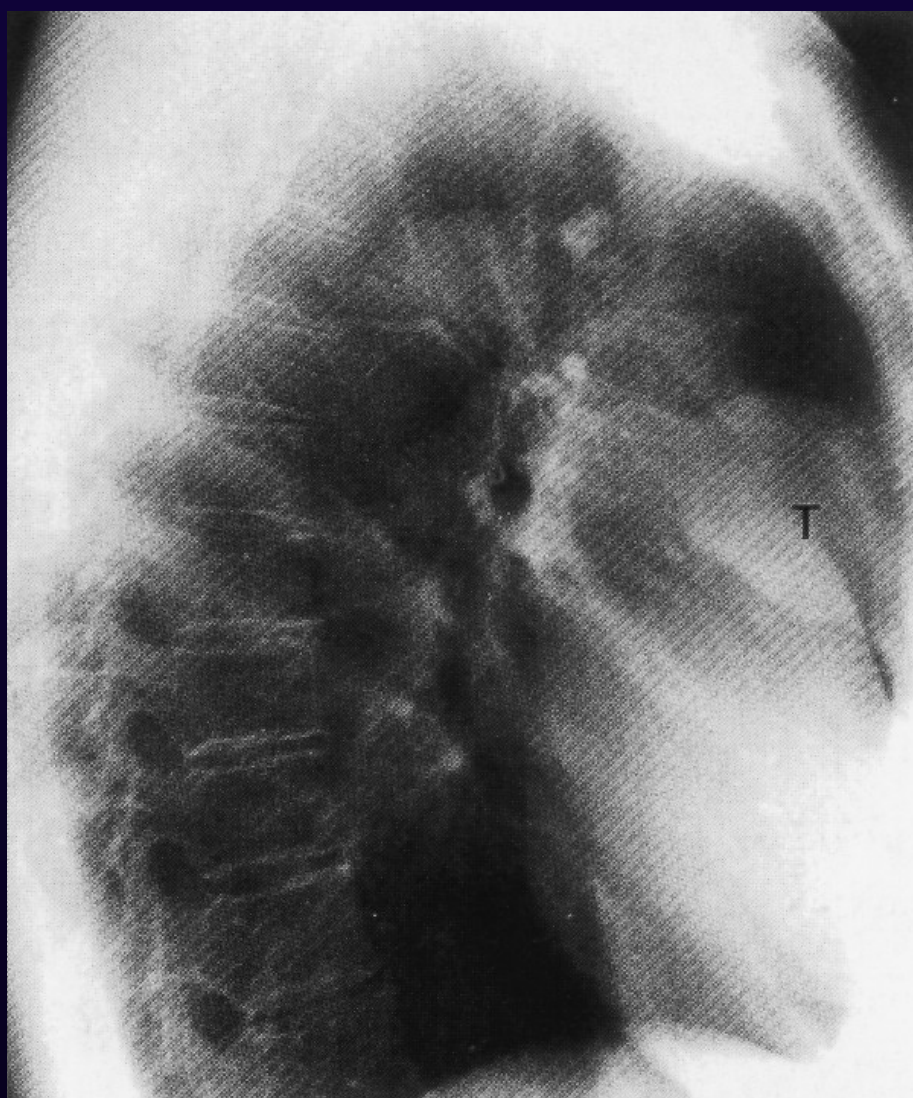Ходжкинов лимфом



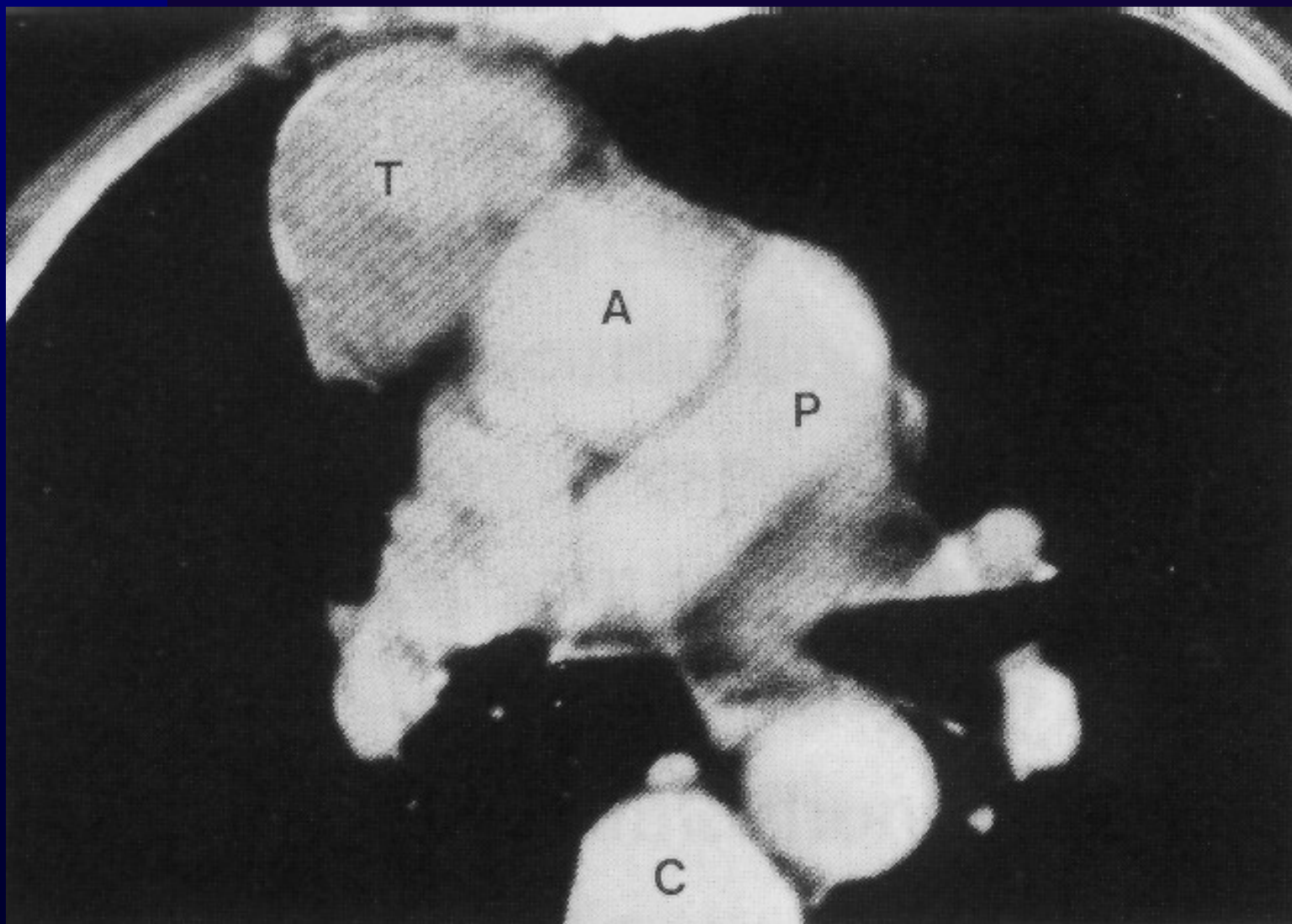
ТИМОМ



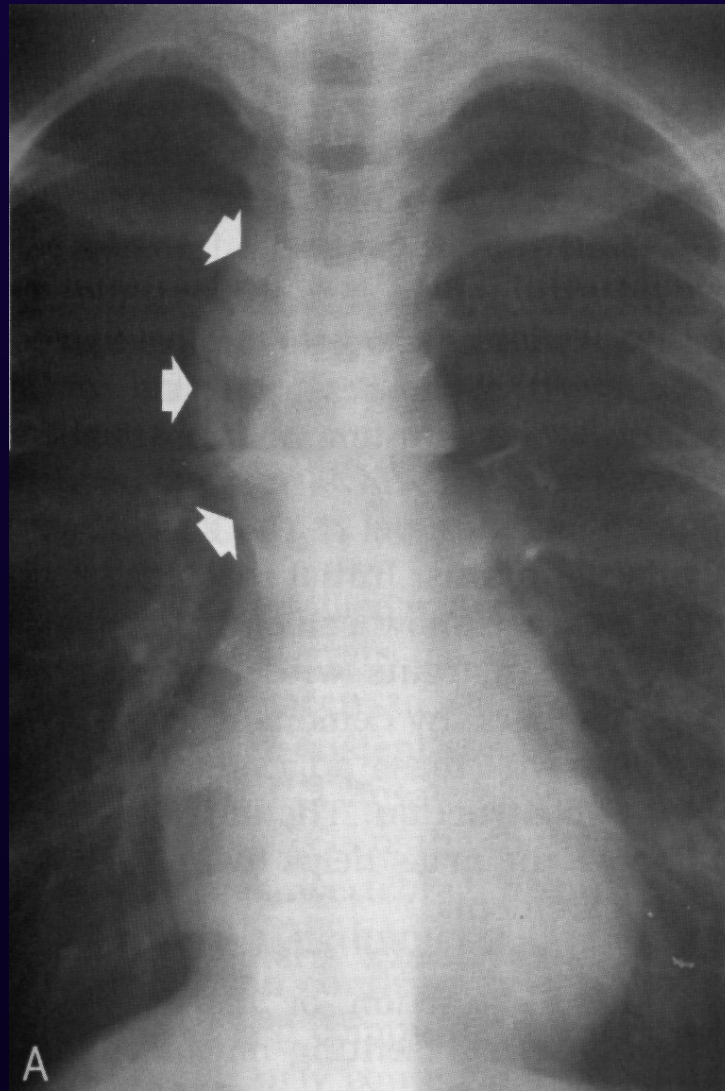
ТИМОМ



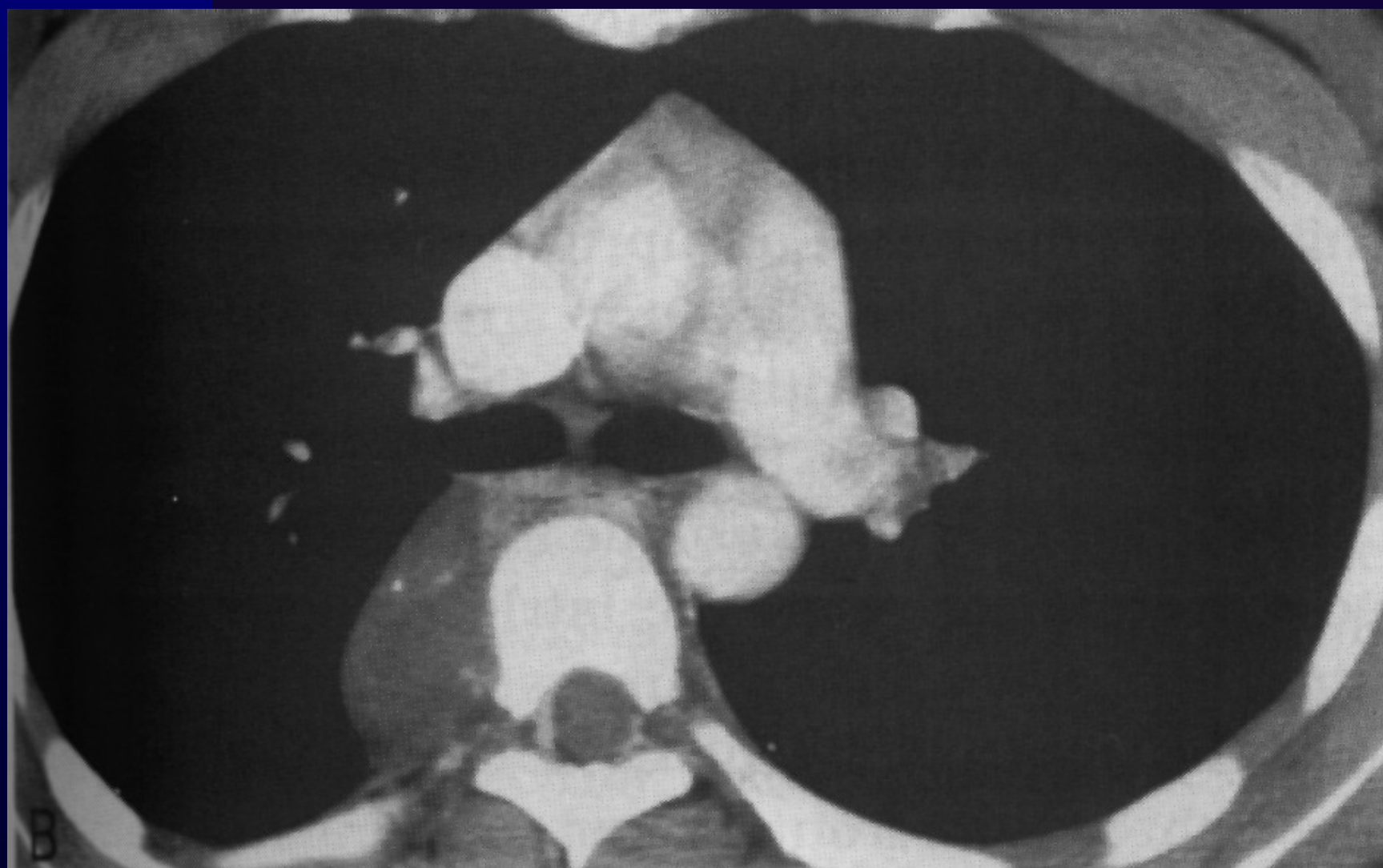ТИМОМ



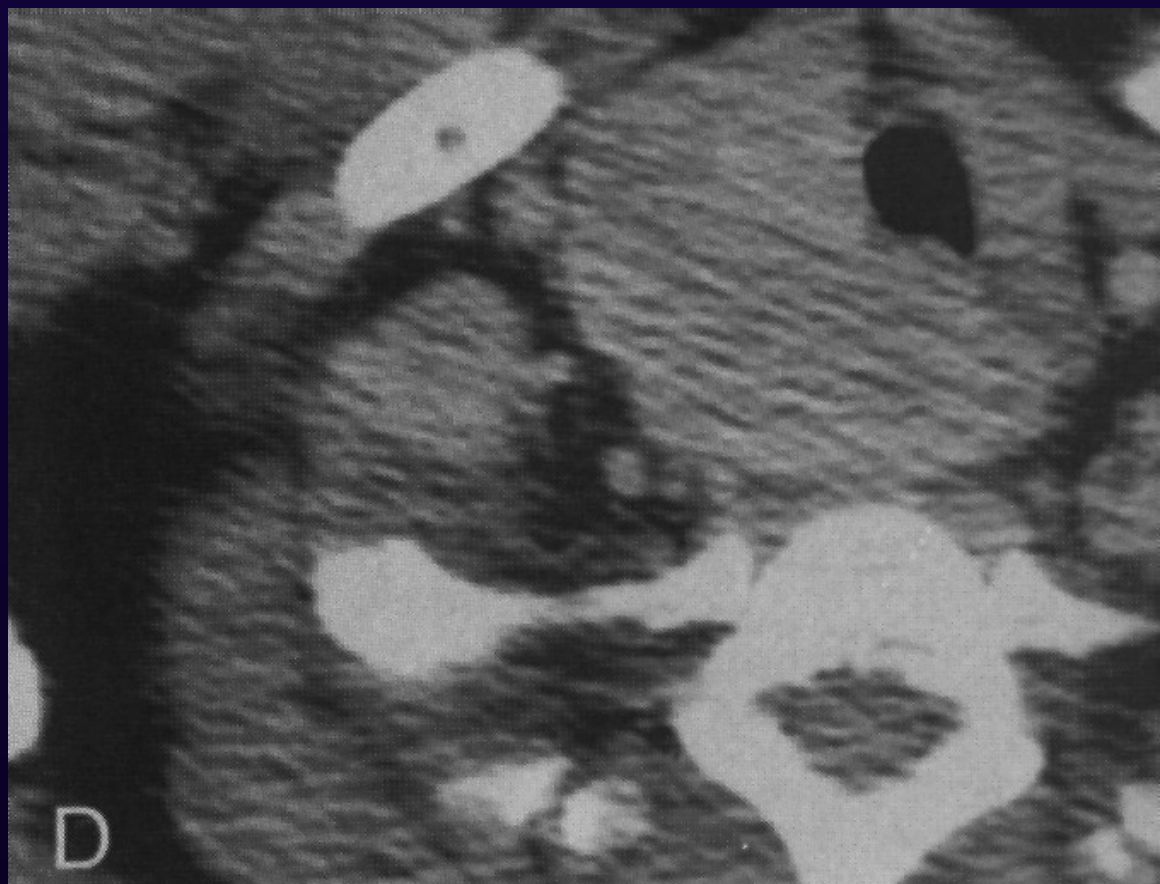
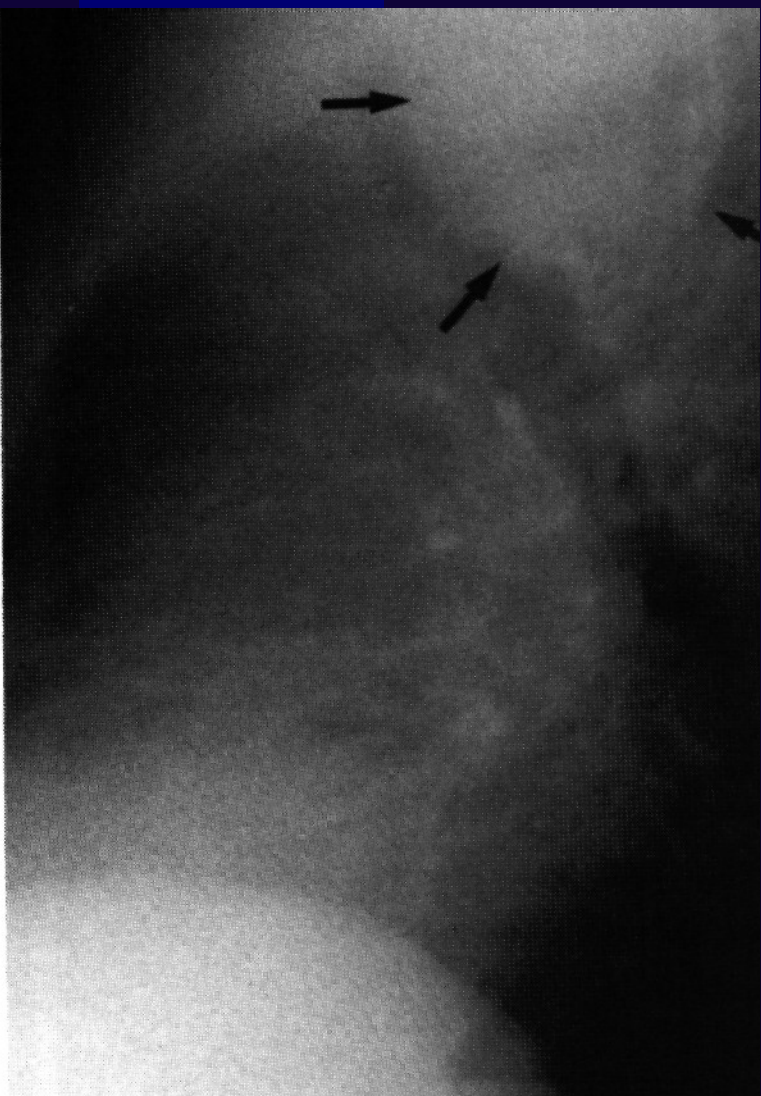Неврином



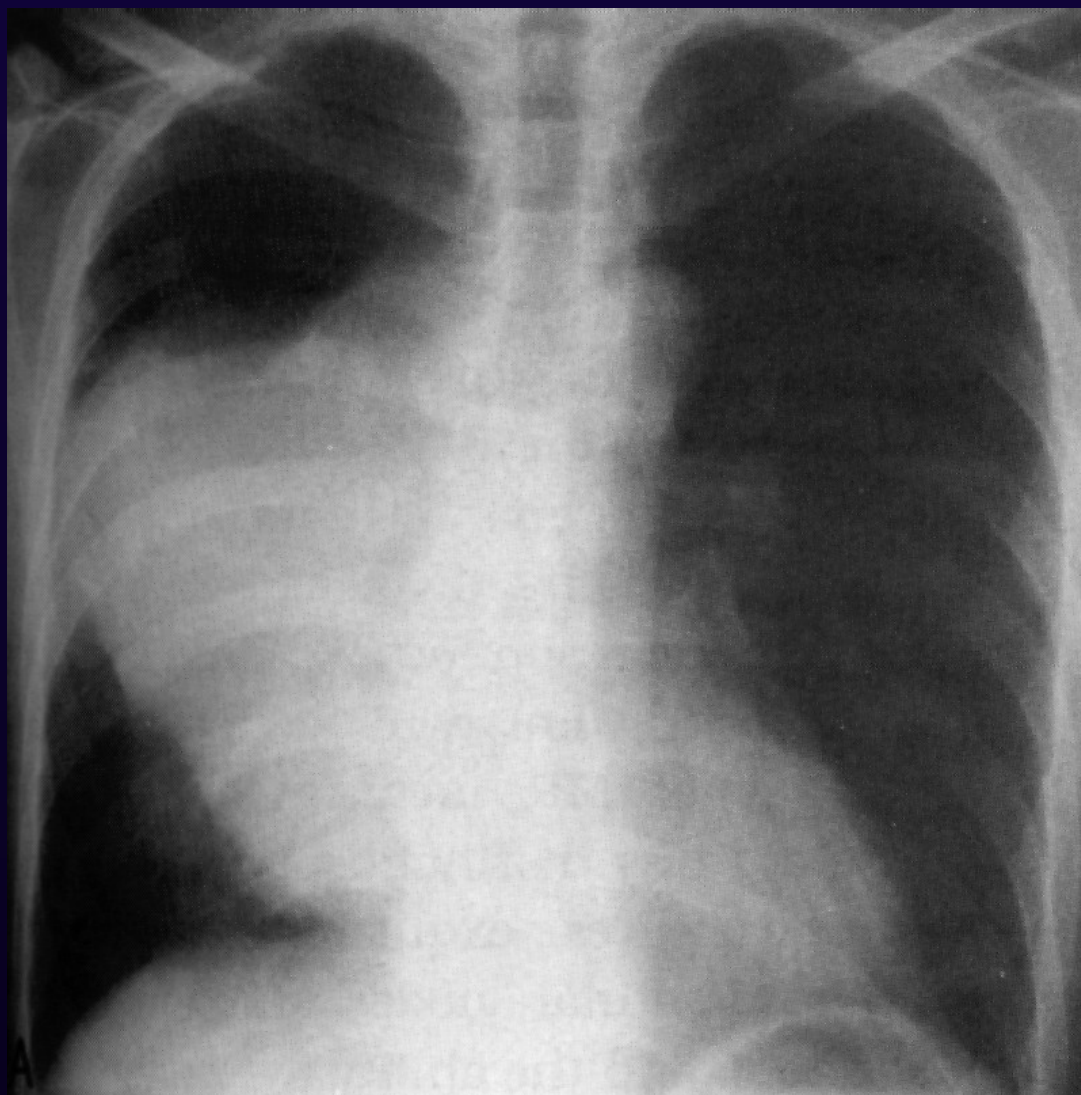
Неврином



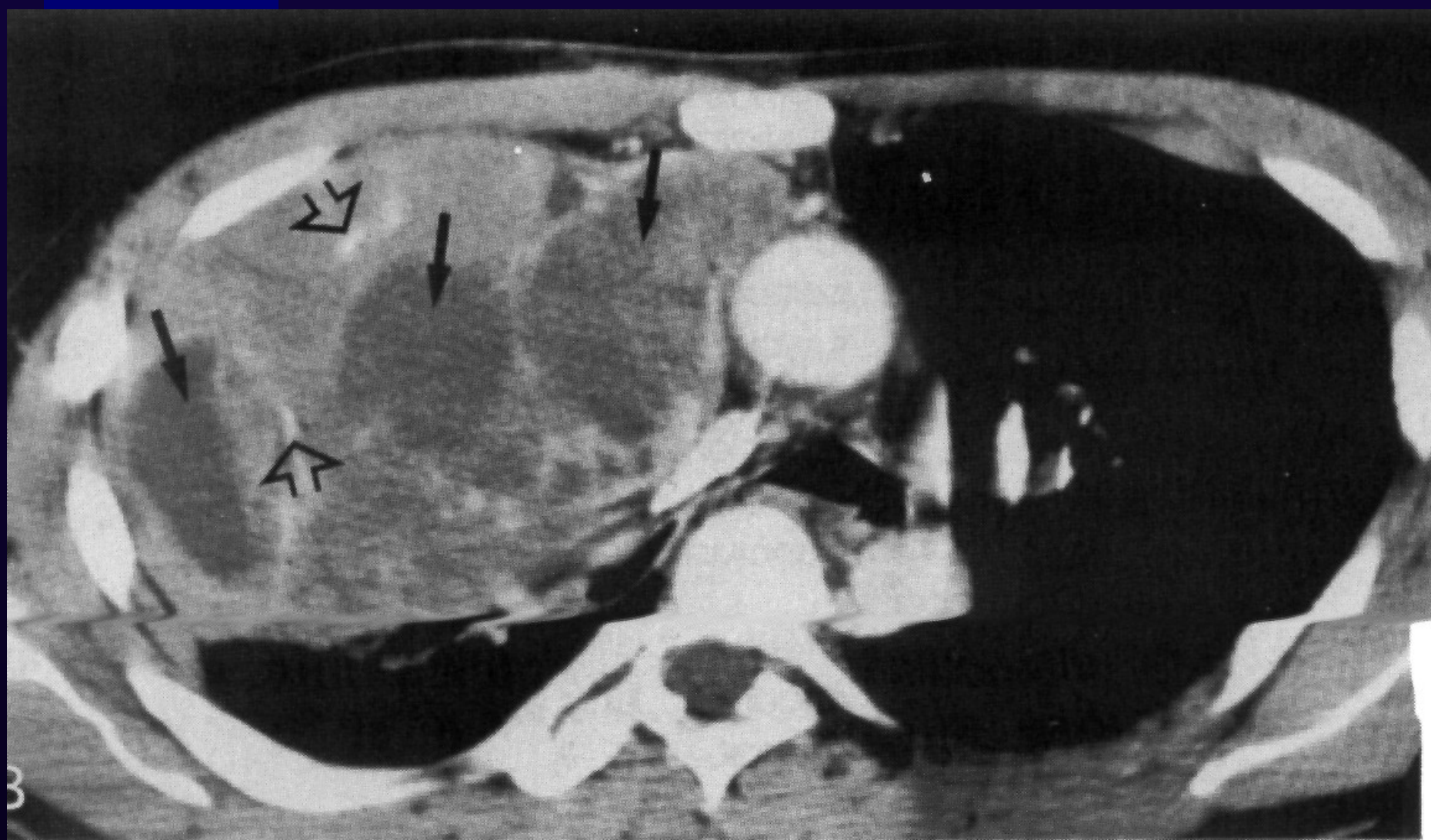
Вътрегръдна струма



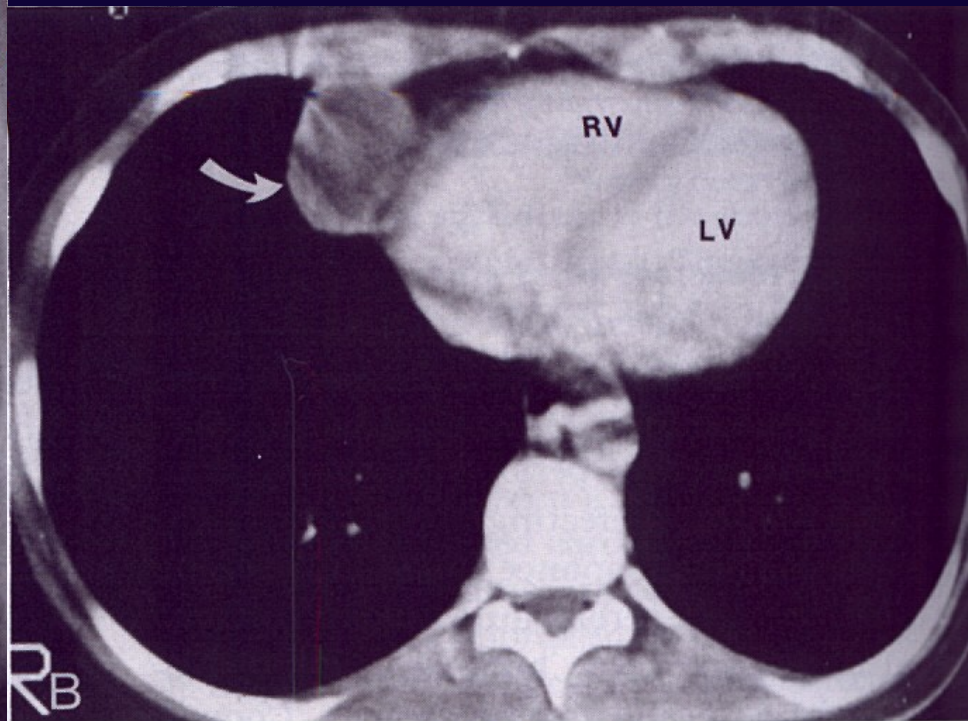
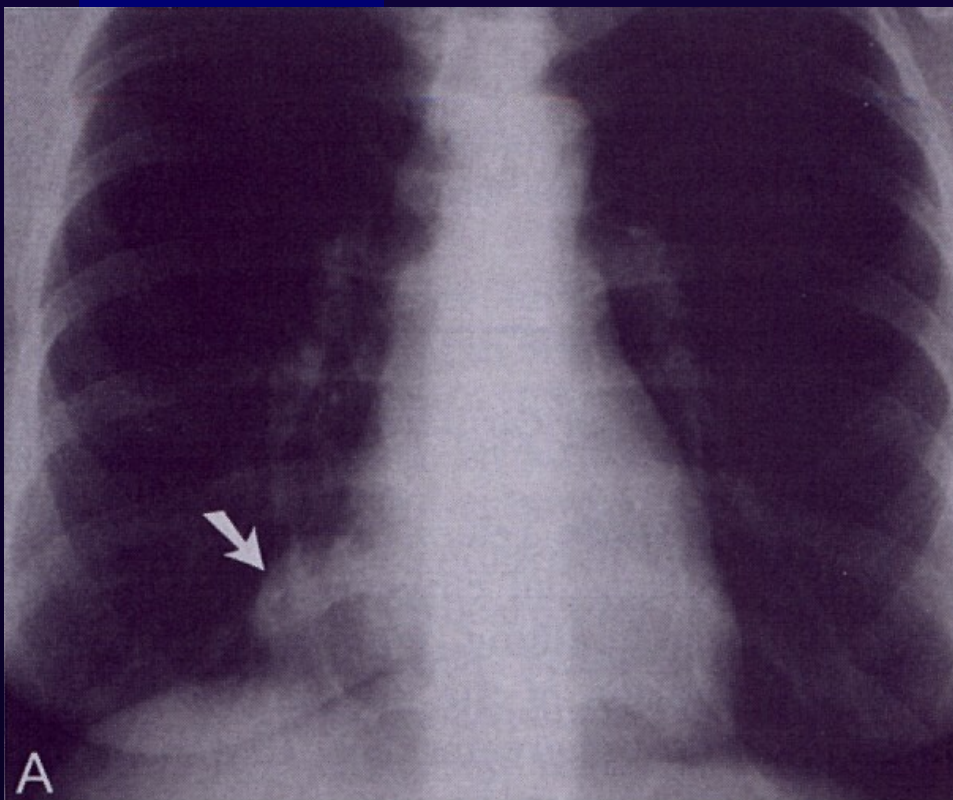
Малигнен тератом



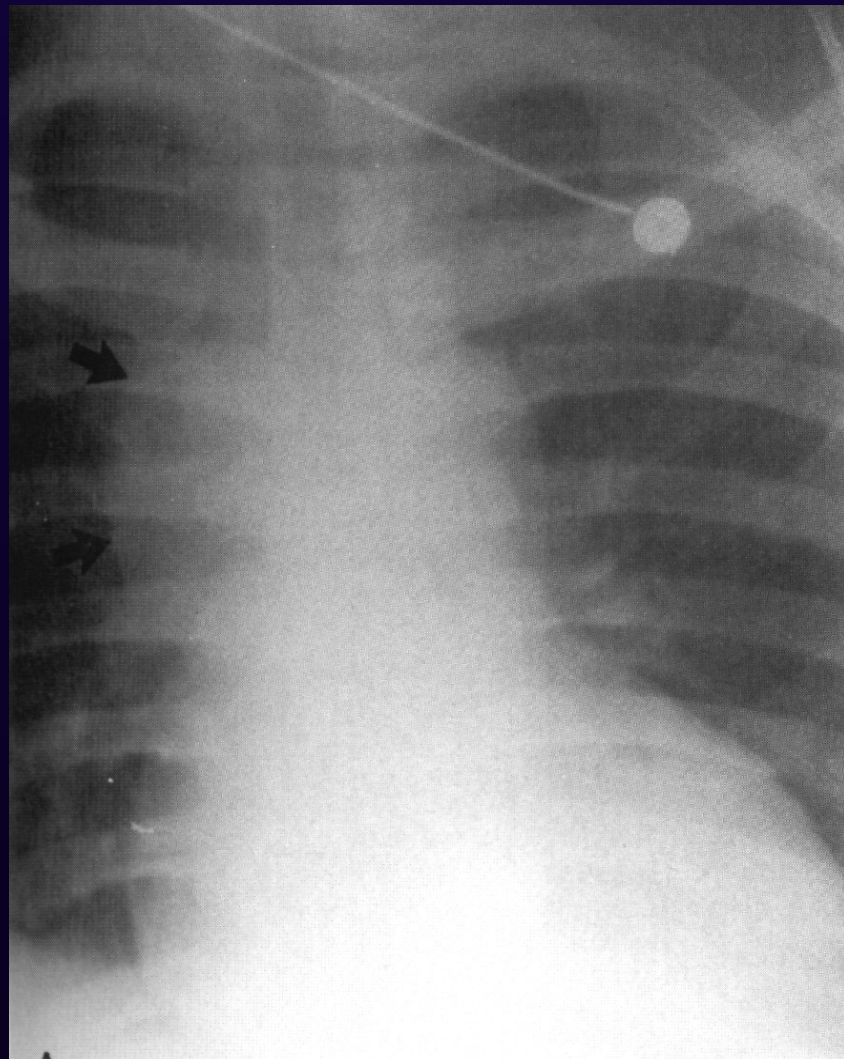
Малигнен тератом



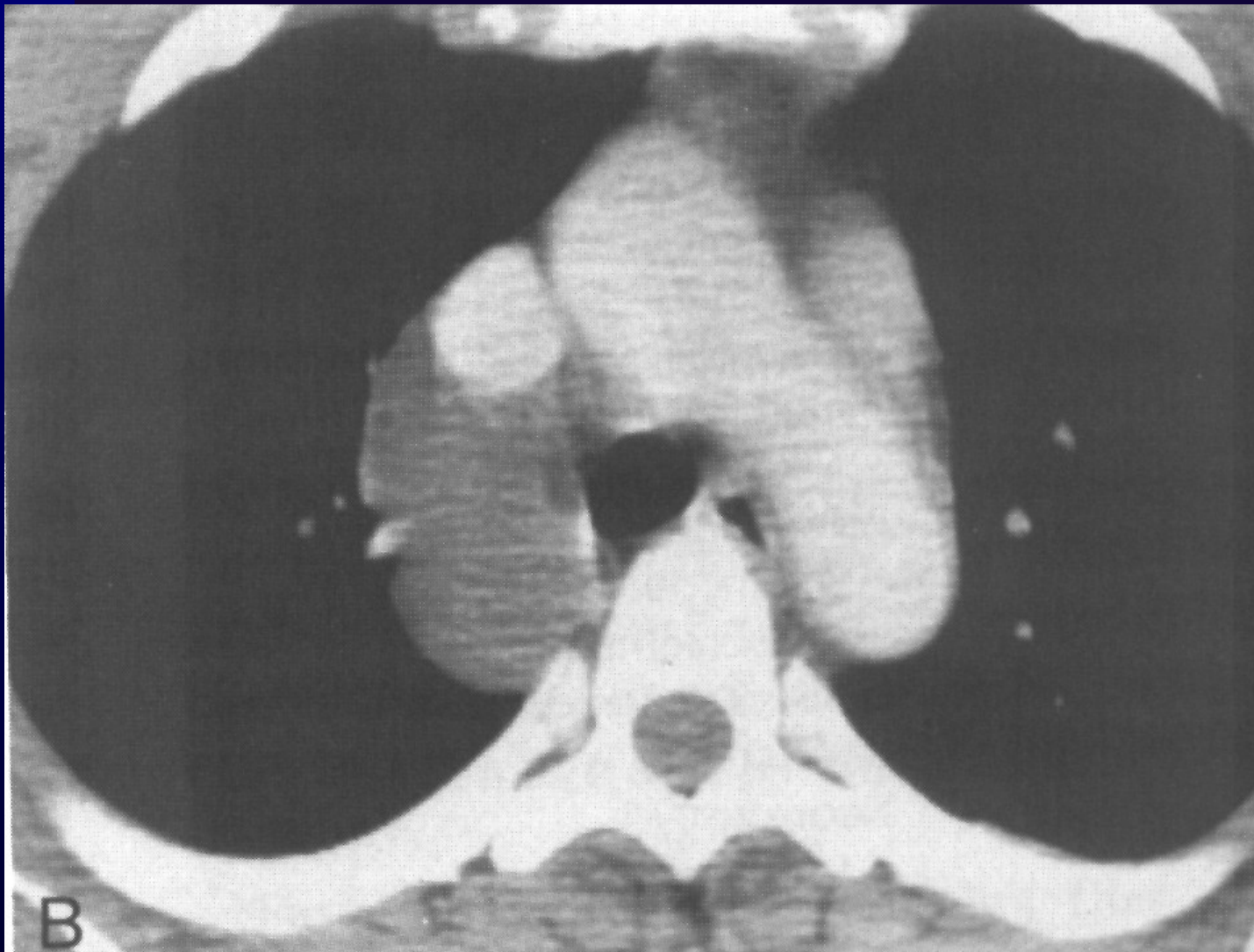
Целомна киста



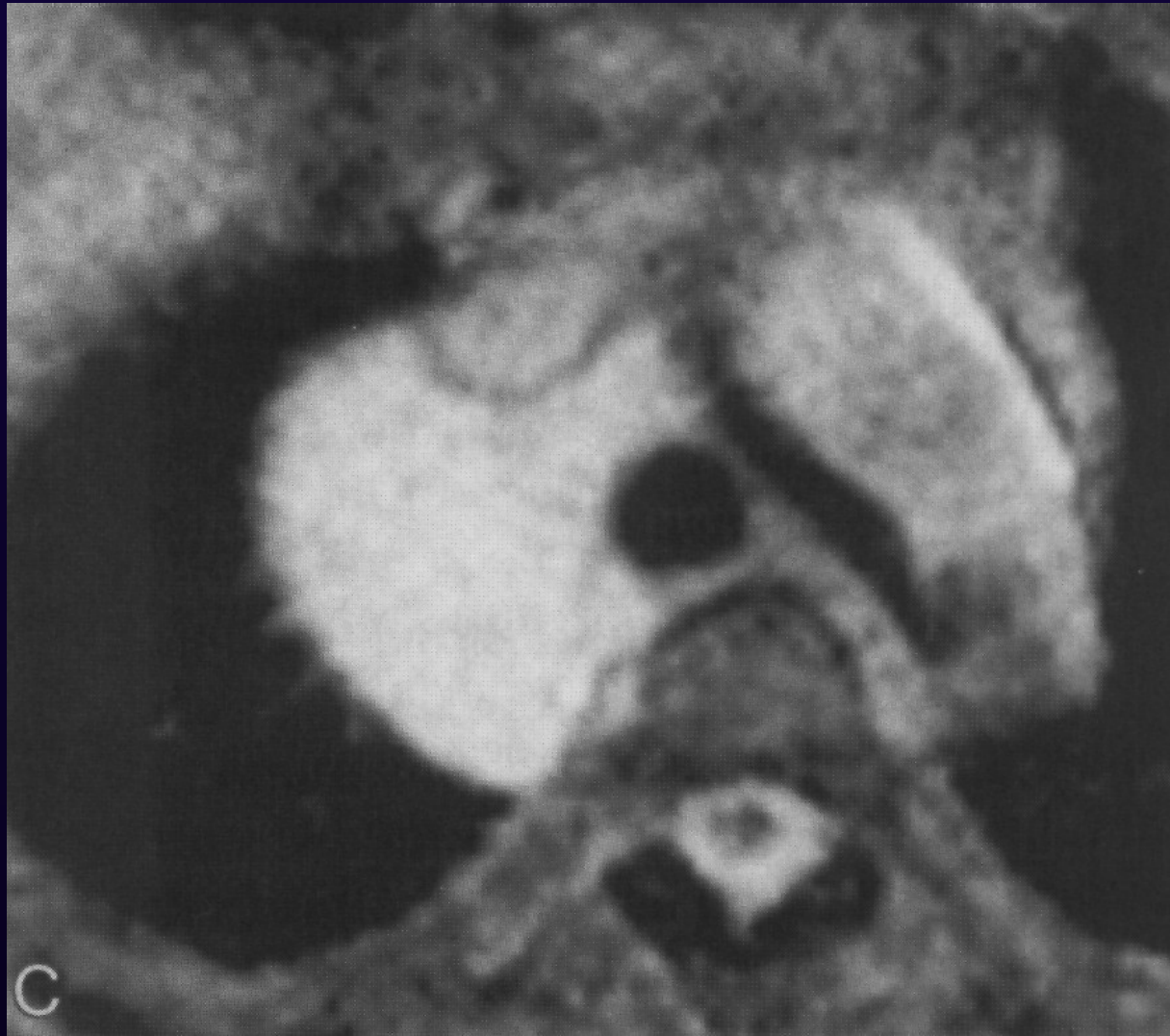
Бронхогенна киста



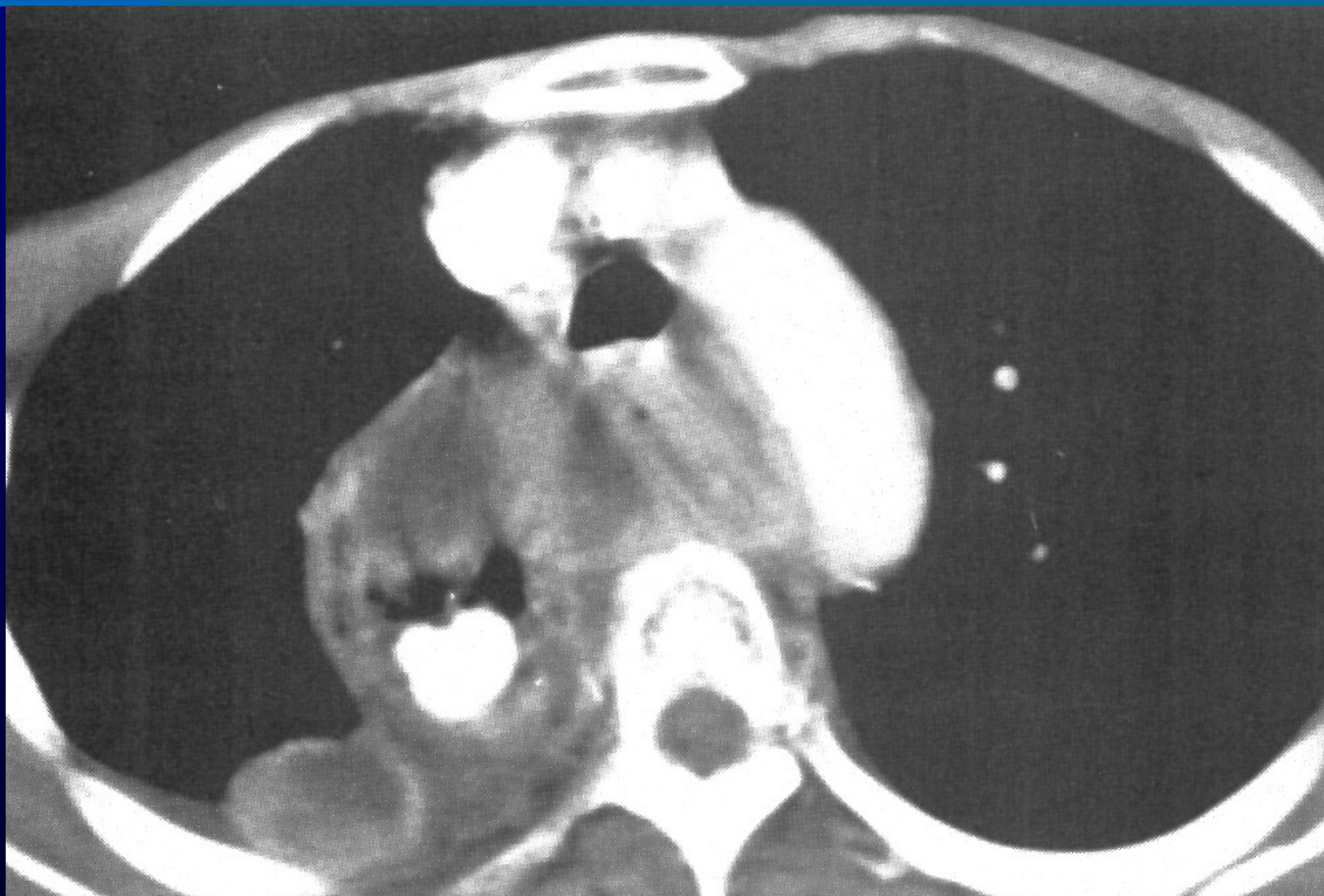Бронхогенна киста



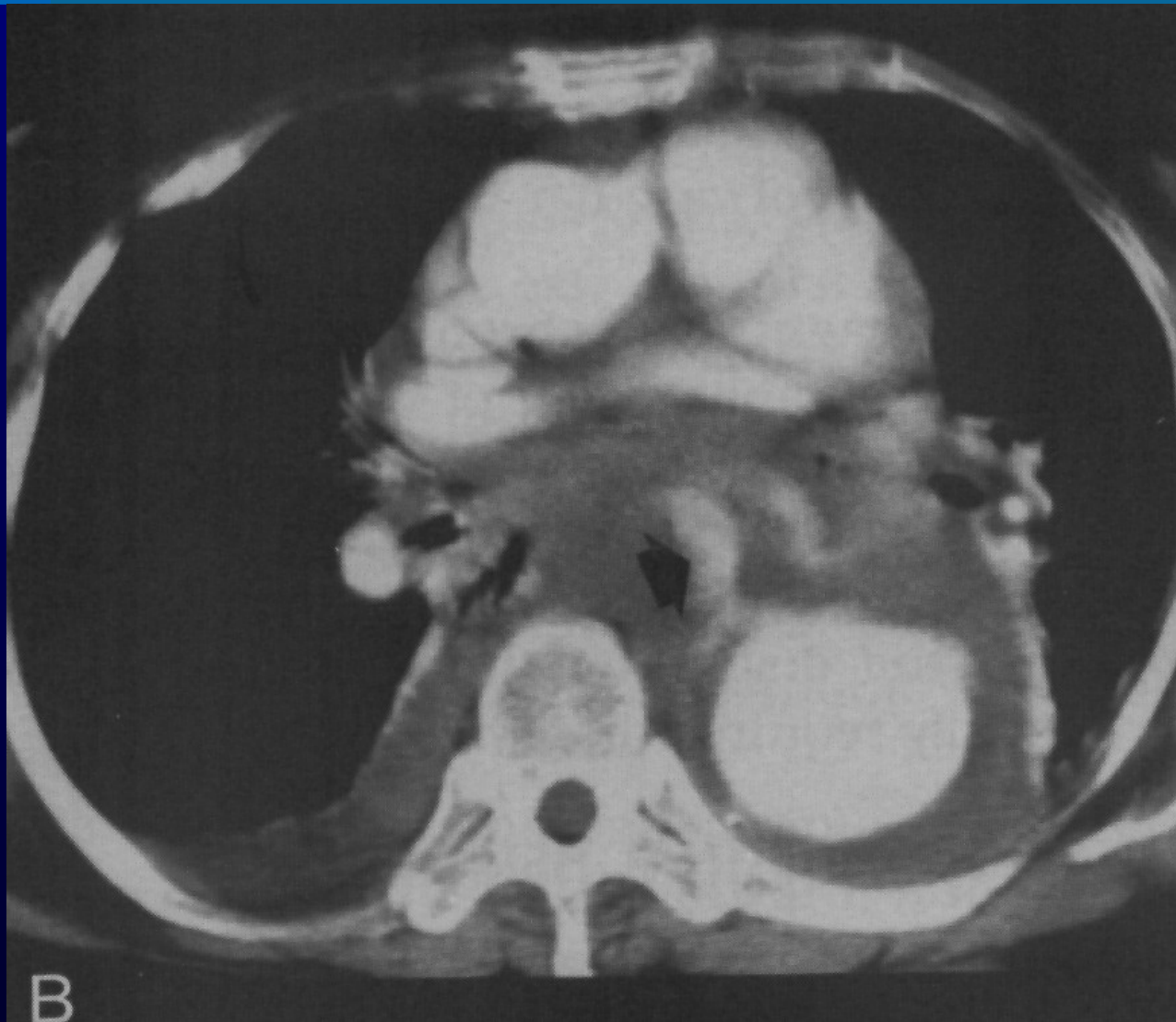Бронхогенна киста



Медиастинален абсцес



Хемомединстинум



ЗАБОЛЯВАНИЯ НА ДИАФРАГМАТА

Състои се от централна сухожилна част (**centrum tendineum**) и три дяла – **стернален, костален, лумбален**. В нея съществуват 3 отвора – за долна куха вена, аорта и хранопровод. Нормални анатомични цепнатини-**trigonum sternocostale (Morgagni - Larrey)**, **trigonum lumbocostale (Bochdalek)**.

Рентгенови методи за изследване:

Рентгеноскопия, рентгенография, пневмоперитонеум, ехография, компютърна томография.

При едностранна пареза на диафрагмалния нерв двете диафрагмени куполи се движат разнопосочно, като в една – симптом на Кимбъок.

Релаксация на диафрагмата – вродена и придобита (травматична).

Синдром на **Chilaiditi**.

Диафрагмални хернии: вродени и придобити (травматични и нетравматични).

Истински – при наличие на херниален сак от плевра, перитонеум или оментум.

Лъжливи – без херниален сак, 90%.

ДИАФРАГМАЛНИ ХЕРНИИ

1. Лумбо-костални – Бохдалек.
2. Стерно-костални /парастернални/:
 - лява /Ларей/
 - дясна /Морган/
3. Хиатални:
 - Езофагеални; аксиална /плъзгащи се/ - хернира се кардиата.
 - Параезофагеални – хернира се форникса.
4. Куполни.
5. Френико-перикардни.

ДД:

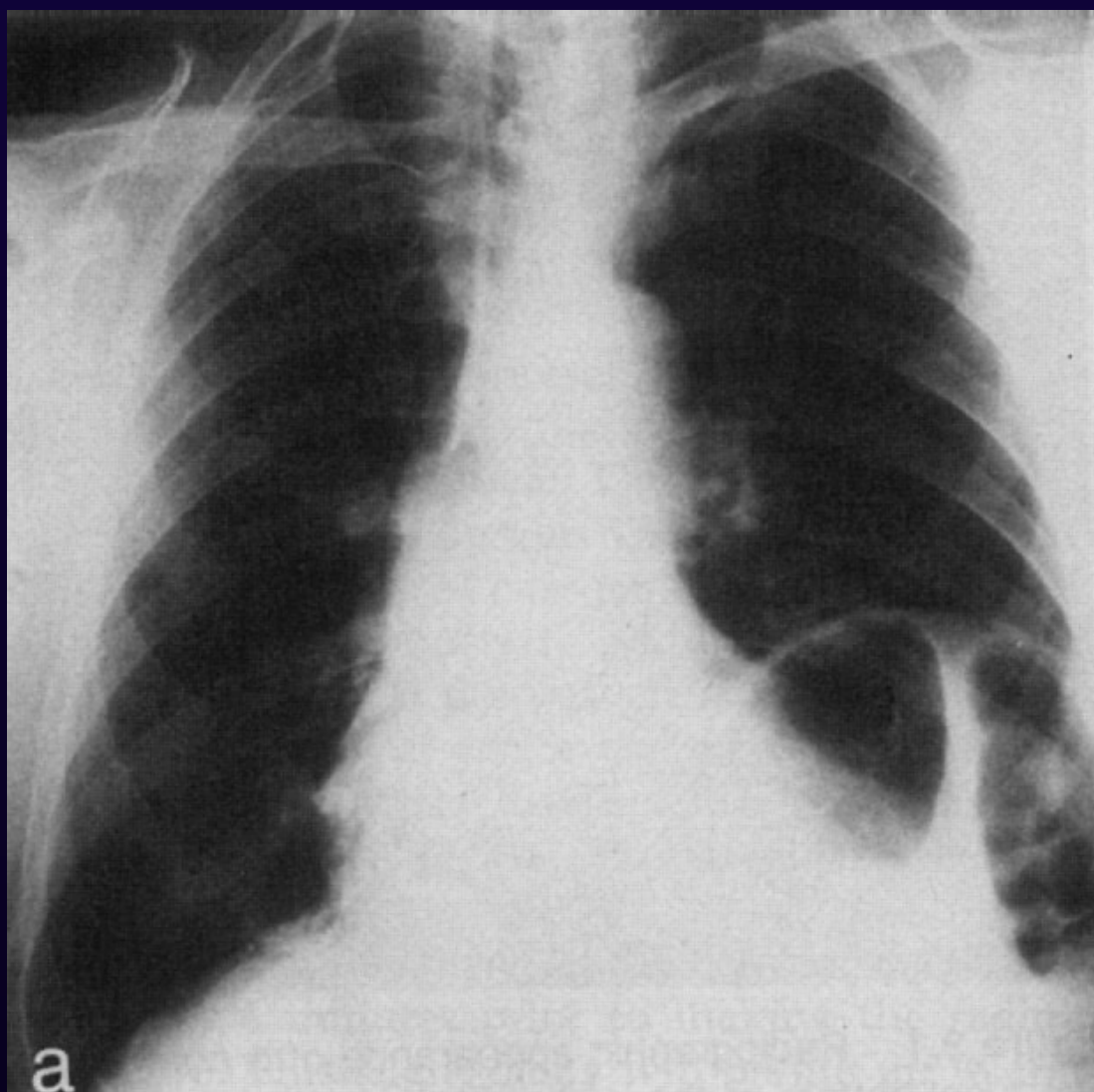
1. Релаксация на диафрагмата
 1. При полипозиционна техника хернията променя положението си
 2. Приём на Nitzemberger – при подсмърчане хернираните части подскочат нагоре
2. Синдром на Chilaiditi

DD: параезофагеалн херния – епифренален дивертикул

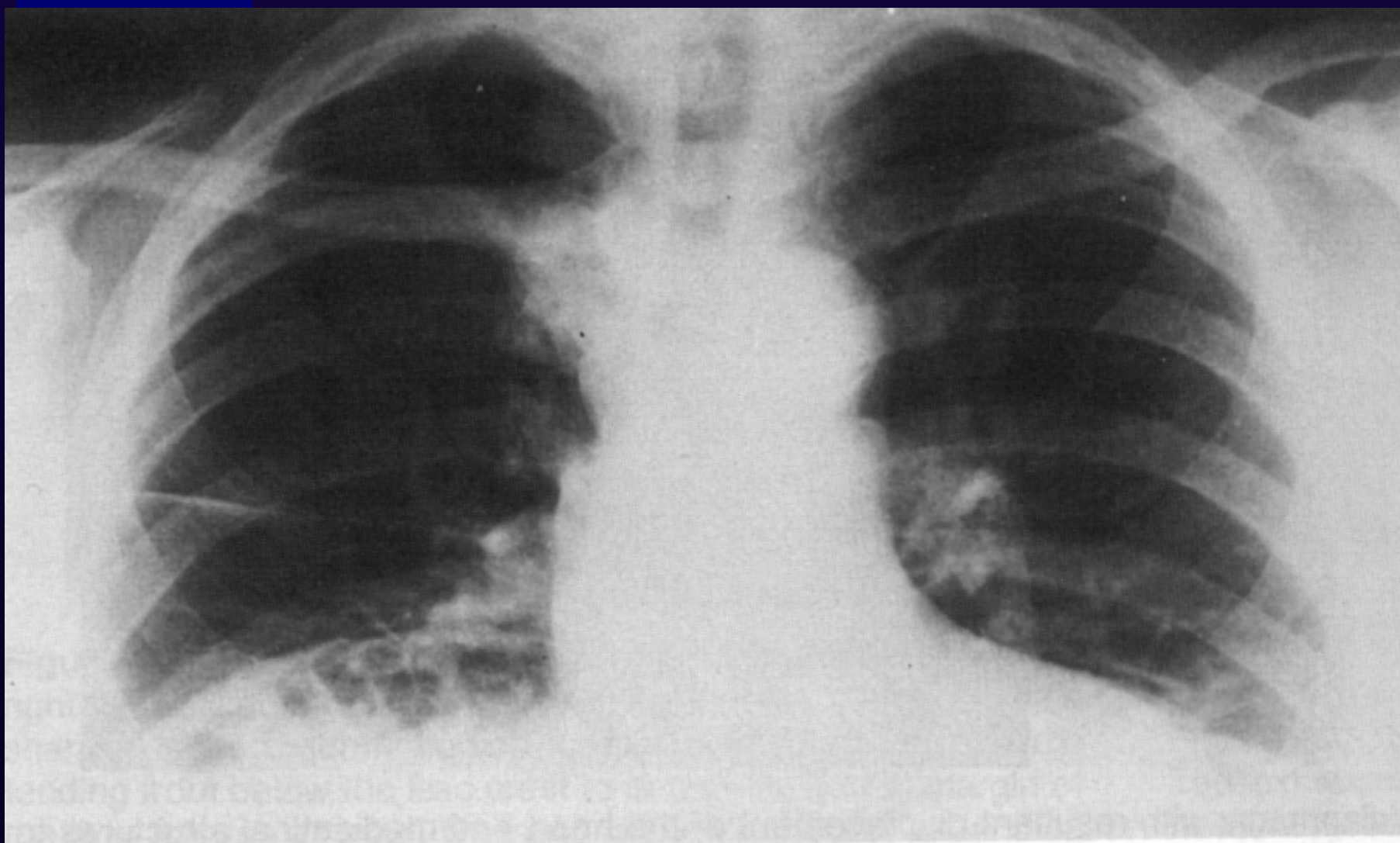
При параезофагеалната херния к.м. Преминава през кардията във форникса и едва тогава РЕТРОГРАДНО изпълва хернираните части на стомаха.

При епифреналния дивертикул к.м. изпълва тази добавна сянка /дивертикула/ ПРЕДИ да премине в стомаха.

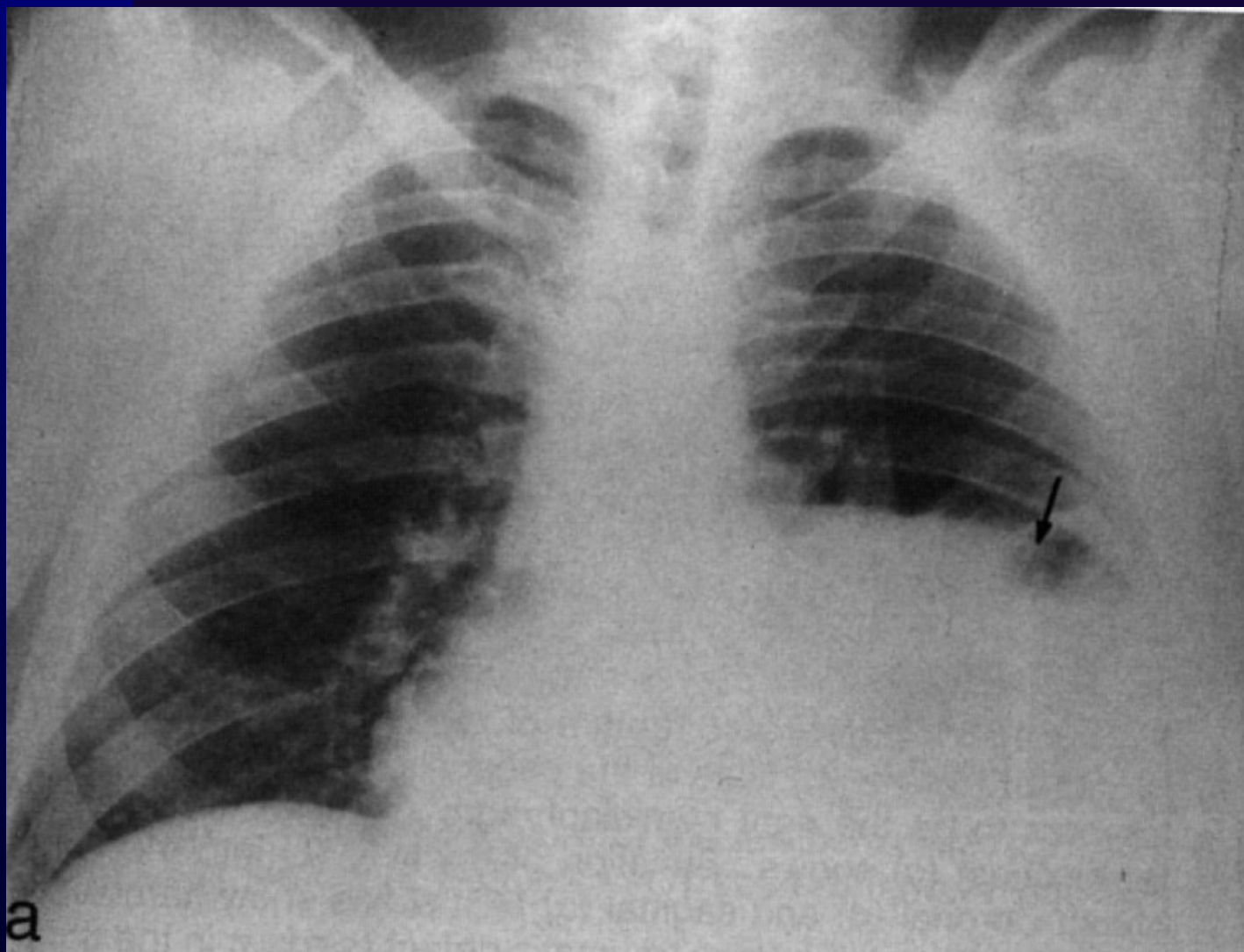
Диафрагмална херния



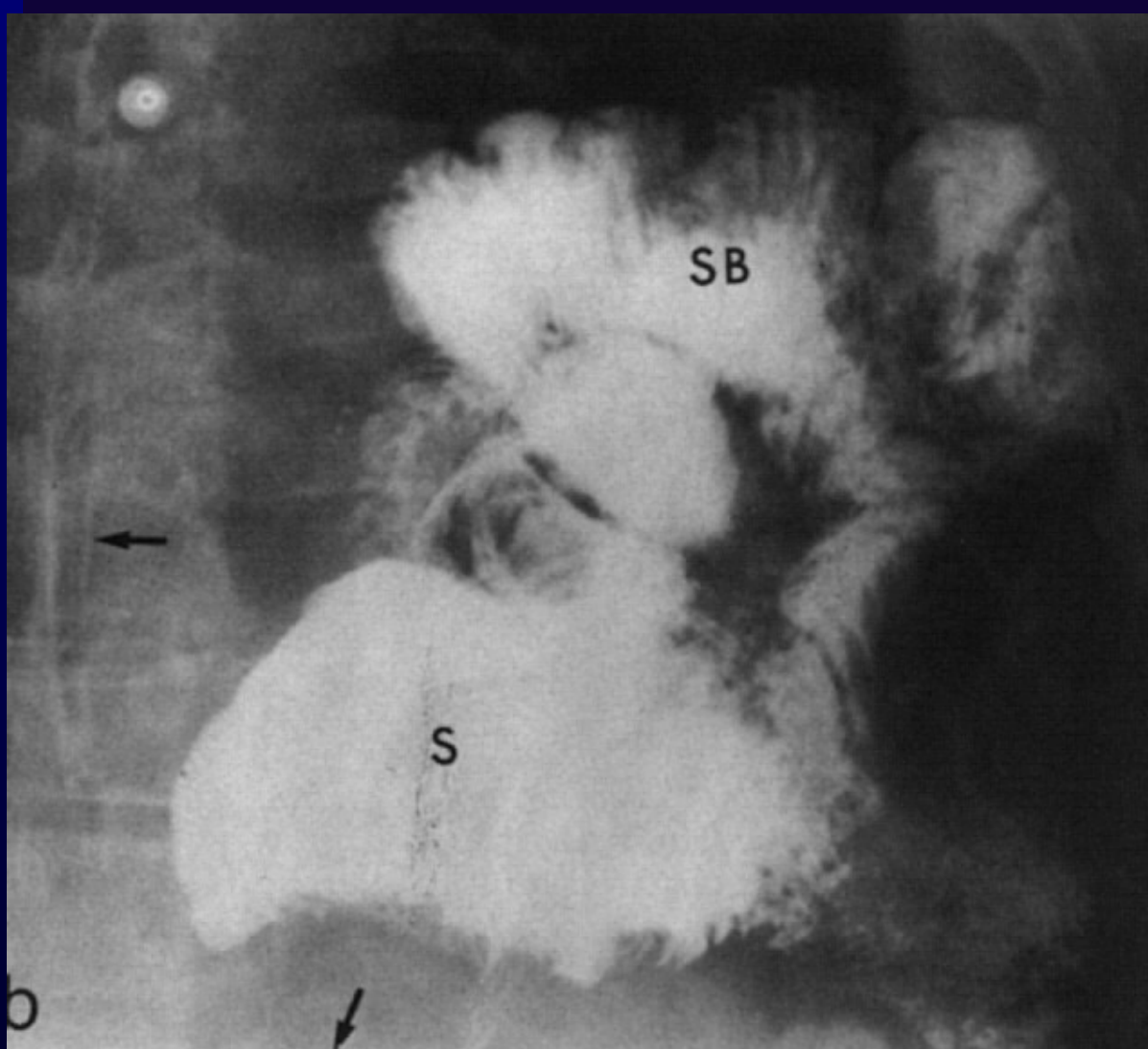
Диафрагмална херния



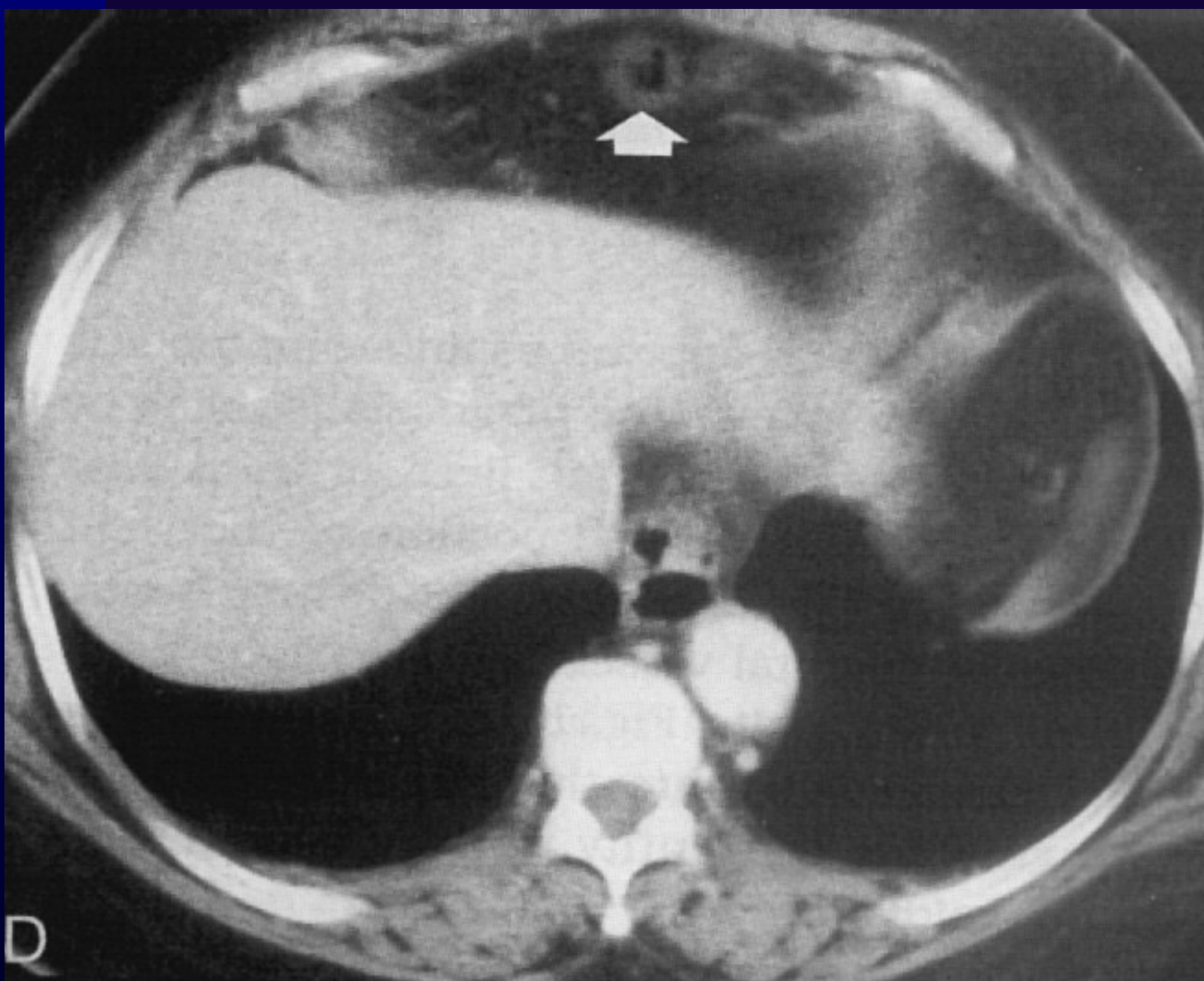
Диафрагмална херния



Диафрагмална херния



Диафрагмална херния - СТ



Параезофагеална херния

