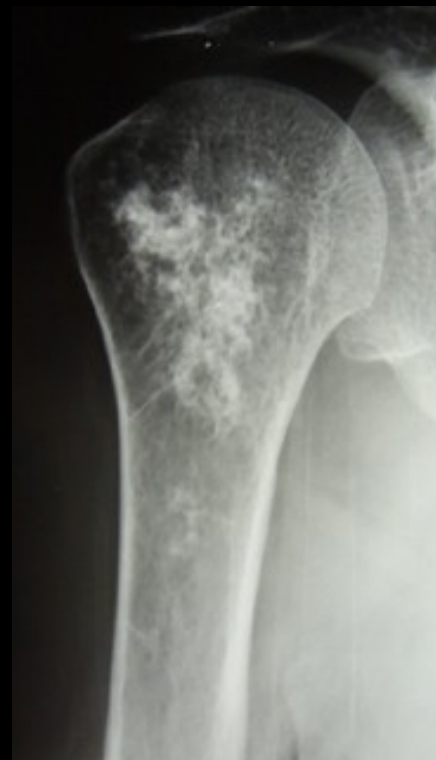
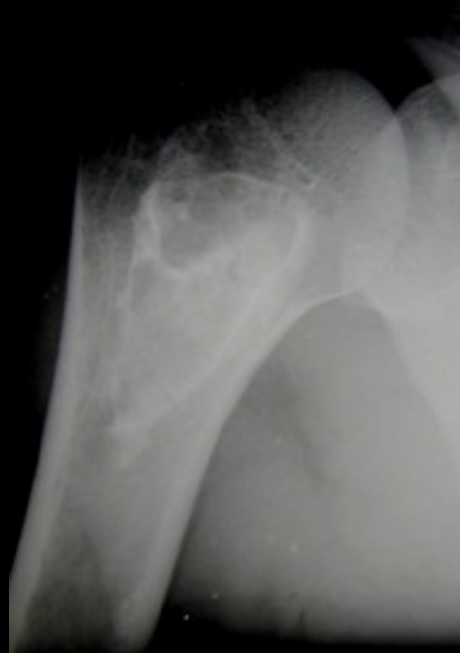
# АСЕПТИЧНИ КОСТНИ НЕКРОЗИ

# Системни некрози

- ◆ С неизяснен произход
- ◆ Физикални агенти
  - термични /измръзване, изгаряне/
  - отравяния /Ra соли, флуорин/
  - радиационни
  - кесонова болест
- ◆ Генерализирани заболявания
  - хематологични /сърповидноклетъчна анемия, полицитемия вера/
  - болест на Гоше
  - обструктивна съдова болест /колагенози, болест на Рейно, диабет/
  - аналгезични /кортикостероиди, обезболяващи/
  - алкохолизъм, хроничен панкреатит
  - генерализирани инфекции

# Метафизарни и диафизарни инфаркти



# ЕТИОЛОГИЧНА КЛАСИФИКАЦИЯ НА НА АВН /SALTER/

## Идиопатични:

-при деца /osteochondrosis/

1. Вторични центрове на осификация

- на бедрената глава-Legg-Calve-Perthes
- на главичката на раменната кост
- на главичката на метатарзална кост

2. Първични центрове на осификация -  
os naviculare pedis, os lunatum

3. Тангенциални АВН на пресорните епифизи  
/osteochondritis dissecans/

# ЕТИОЛОГИЧНА КЛАСИФИКАЦИЯ НА НА АВН /SALTER/

Идиопатични:

-при възрастни

1. Идиопатична АВН на бедрената глава – болест на Chandler


# ЕТИОЛОГИЧНА КЛАСИФИКАЦИЯ НА НА АВН /SALTER/

С известна етиология:

1. Травматични – фрактури, епифизиолизи, парциални авулзии на тракционни епифизи /Osgood-Schlatter, Haglund/
2. Физикални – термични, радиационни
3. Хематологични – полицитемия, сърповидноклетъчна анемия
4. Емболични – кесонова болест
5. Метаболитни – болест на Gaucher

# ЕТИОЛОГИЯ НА АВН

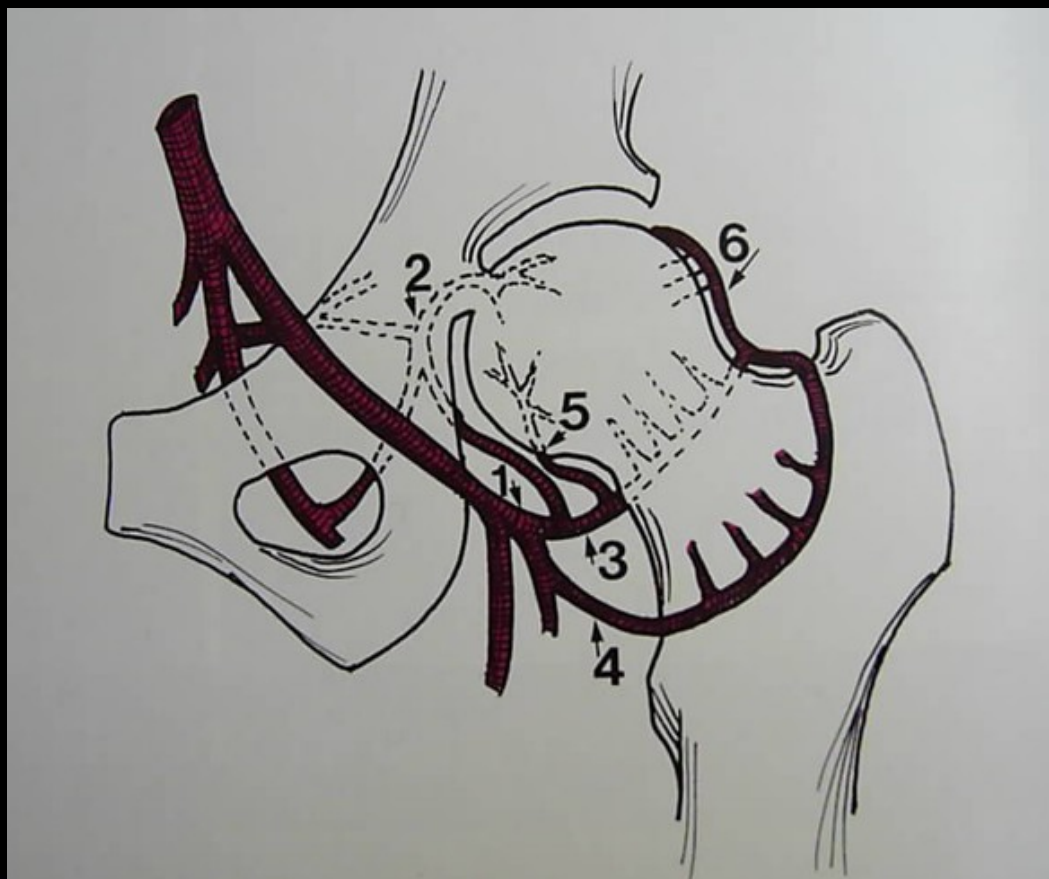
- ◆ Генетично детерминирано съдово преустройство в детска възраст
- ◆ Ендокринни разстройства
- ◆ Нарушения в минералния метаболизъм
- ◆ Неврогенни разстройства
- ◆ Емболии на местните съдове с различна генеза
- ◆ Еднократни травми
- ◆ Повтарящи се микротравми, свърхнатоварване



# ОСТЕОНЕКРОЗА НА БЕДРЕНАТА ГЛАВА ПРИ ВЪЗРАСТНИ



# Кръвоснабдяване на бедрената глава



# Рентгенографска класификация на *Ficat* и *Arlet*

- ◆ **Стадий 0** - предклиничен и предрентгенологичен
- ◆ **Стадий I** - нормална рентгенография с клинична симптоматика
- ◆ **Стадий II** - кистични и остеосклеротични зони в бедрената глава, като контурът е запазен
- ◆ **Стадий III** - секвестрация и депресия, без въвличане на ацетабулума
- ◆ **Стадий IV** - стесняване на ставната цепка с вторични дегенеративни промени

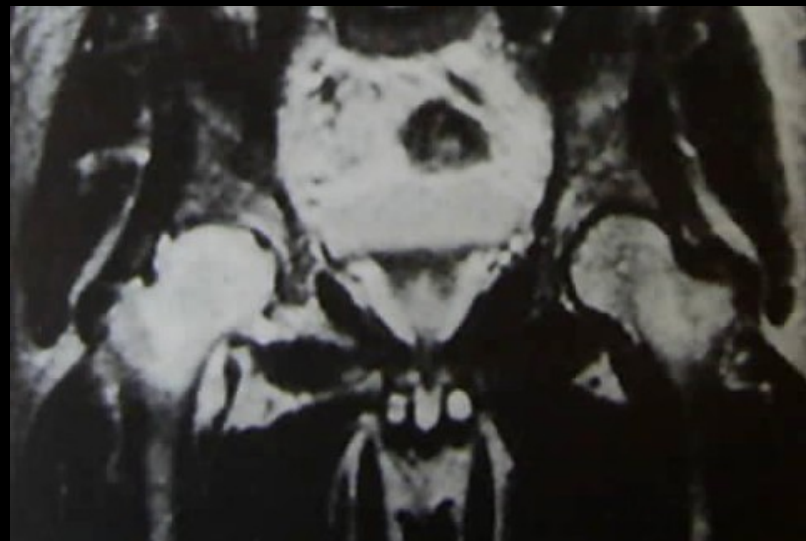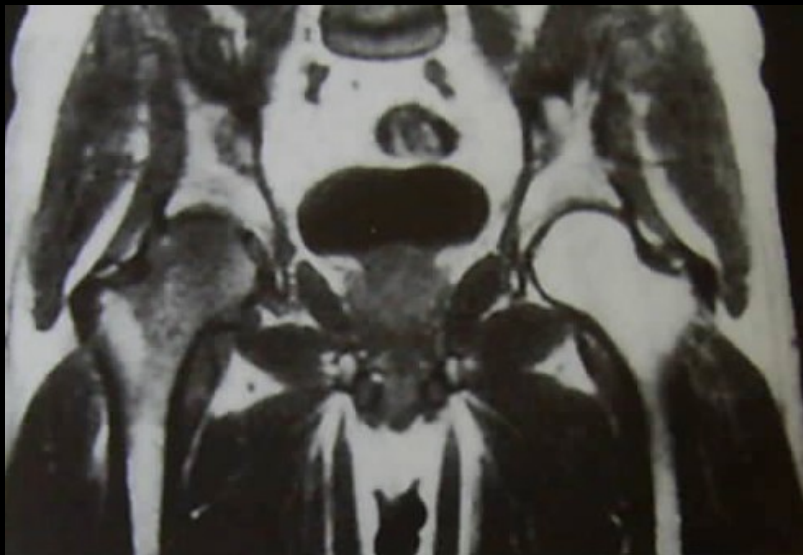*Ficat R. P.* Idiopathic bone necrosis of the femoral head. Early diagnosis and treatment. *J. Bone Joint Surg. [Br.]*, 1985, Jan., 67-B, 3-9.

# Оценка на белезите по ARCO – 1992 г.

Стадий	Образна находка
ARCO 0	Негативни образни методи, позитивна хистологична находка
ARCO 1	Костно-мозъчен едем – МРТ и сцинтиграфия(+), СТ и рентгенография (-)
ARCO 2	Некроза с демаркация (всички образни методи (+))
ARCO 3	Микрофрактури (crescent sign)
ARCO 4	Сплескване на бедрената глава
ARCO 5	Стеснена ставна междина с или без засягане на ацетабулума
ARCO 6	Ставна деструкция

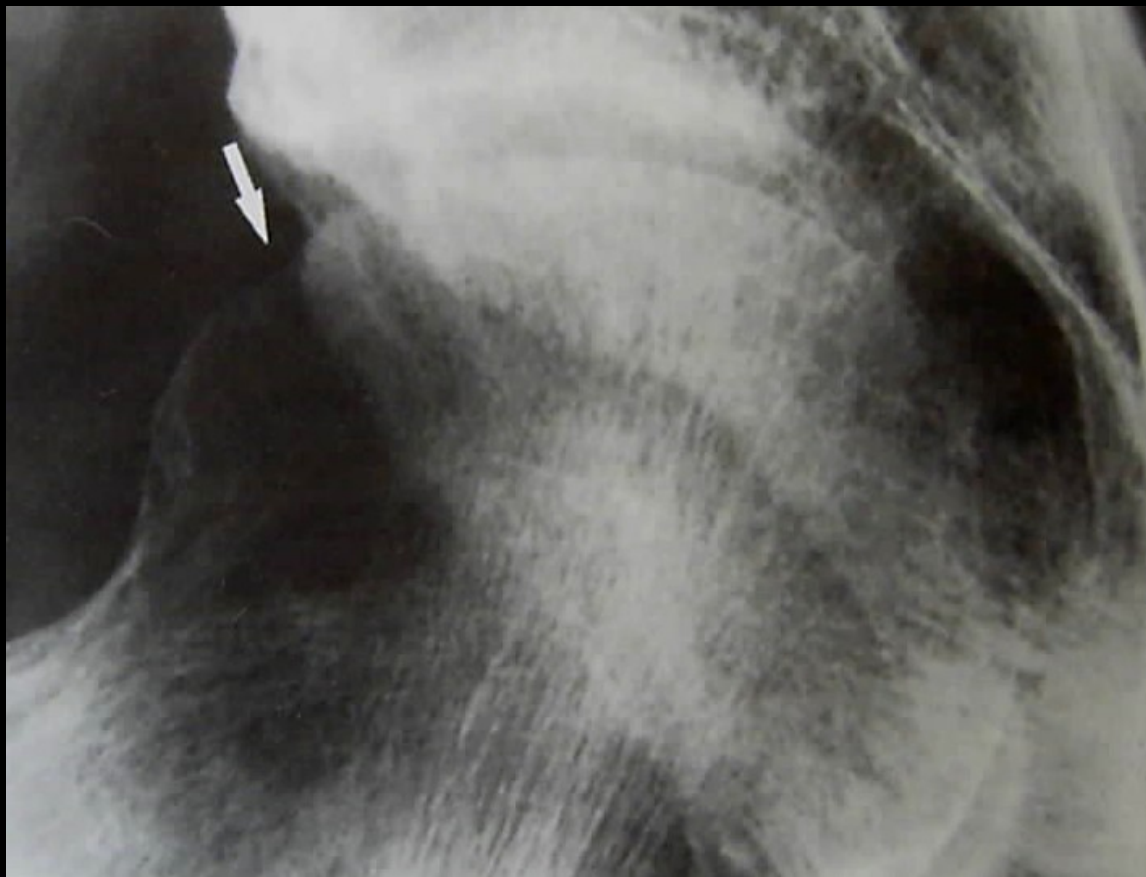
*Gardeniers J. A new international classification of osteoncosis of the ARCO (Assotiation Research Circulation Osseous) Committee. ARCO News,4,1992, 41-46*

# ARCO I

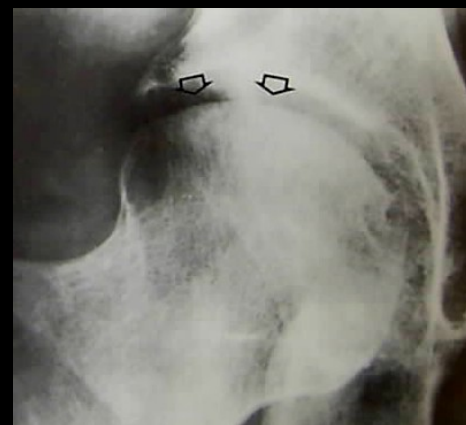
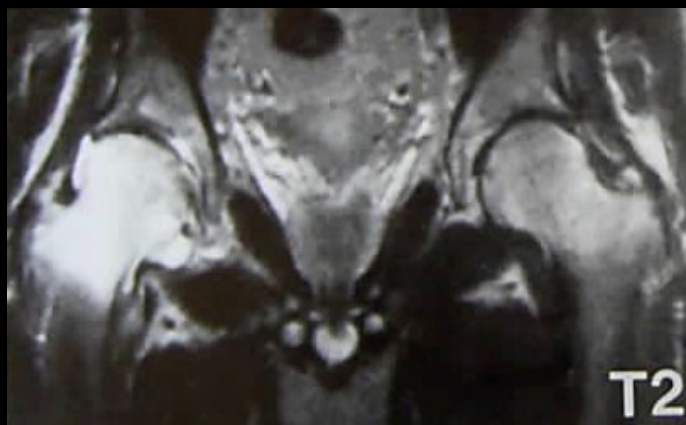
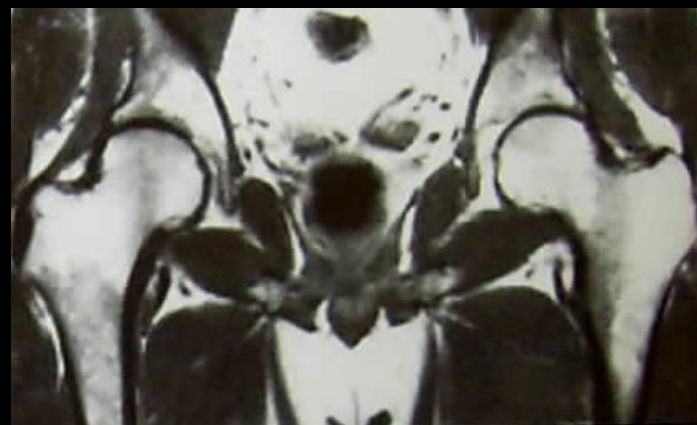
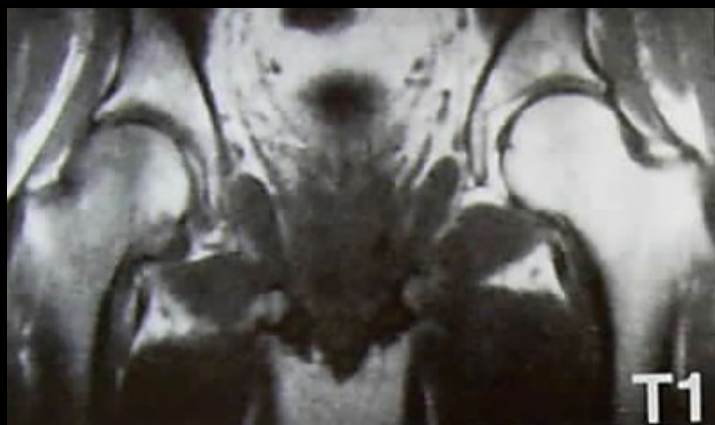


Костномозъчен едем

# Транзиторна остеопороза



# Транзиторна остеопороза



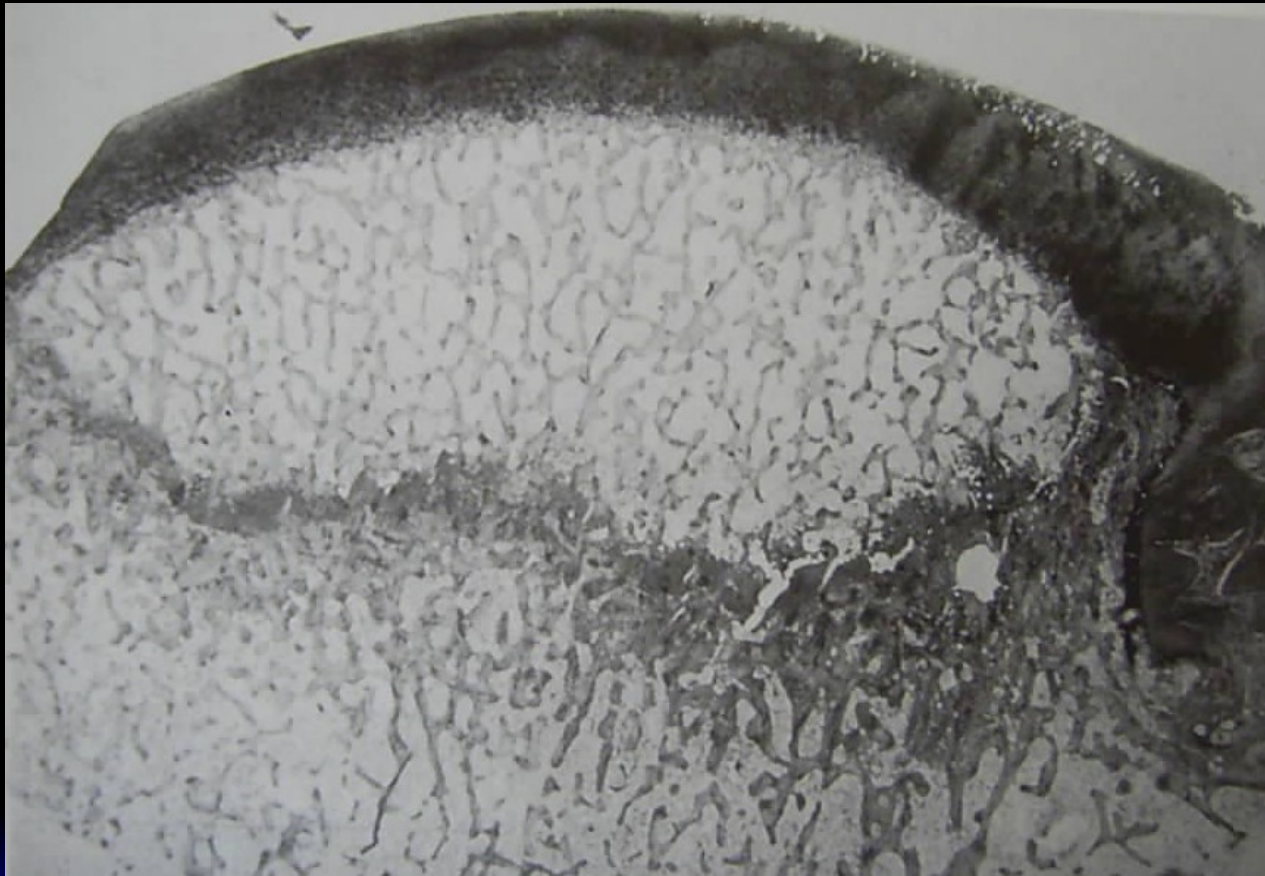
Костномозъчен едем

Обратно развитие

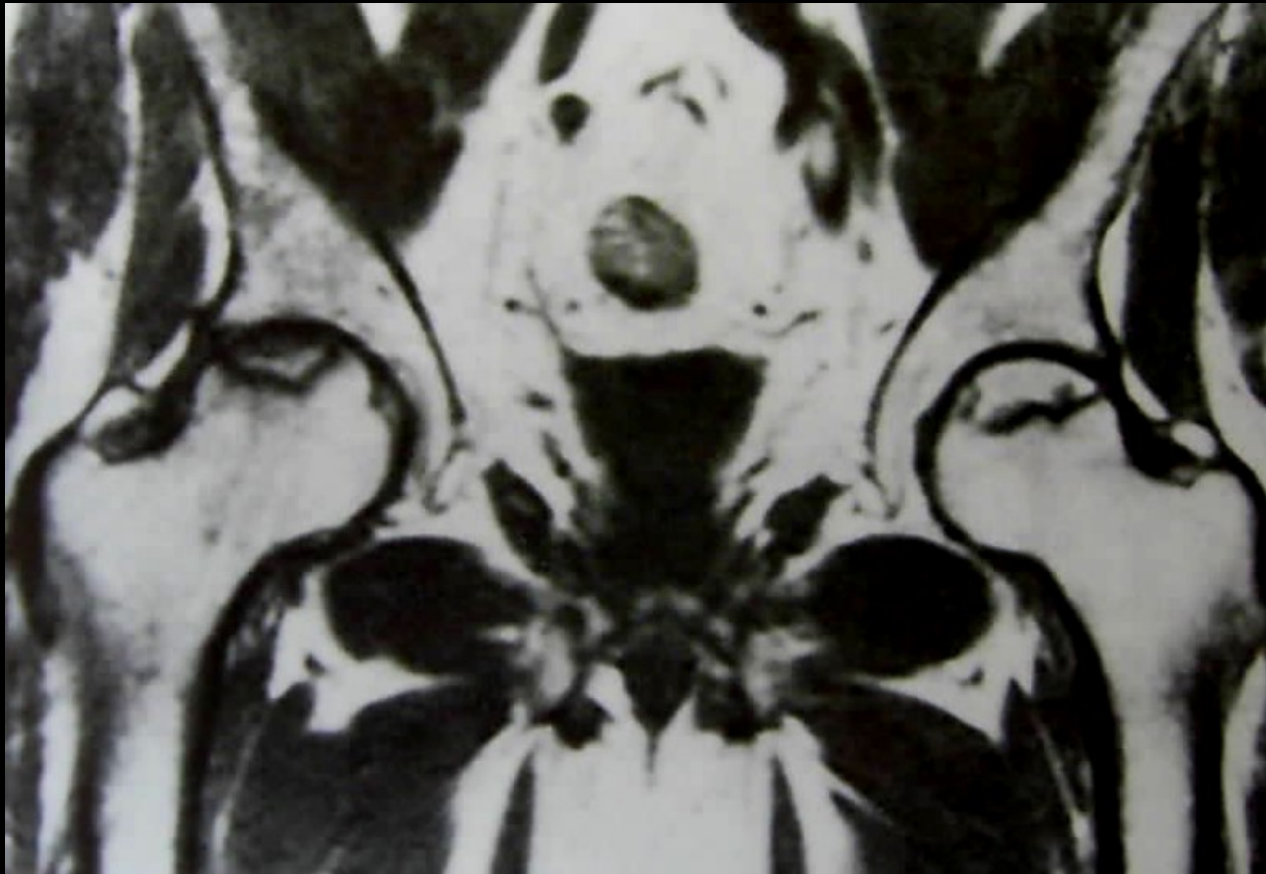


# ARCO II

Хистологичен срез с фиброваскуларна демаркация и хиперемия



# ARCO II - типичен МРТ изглед на сегментна некроза



T1



# ARCO II - двусторонна некроза

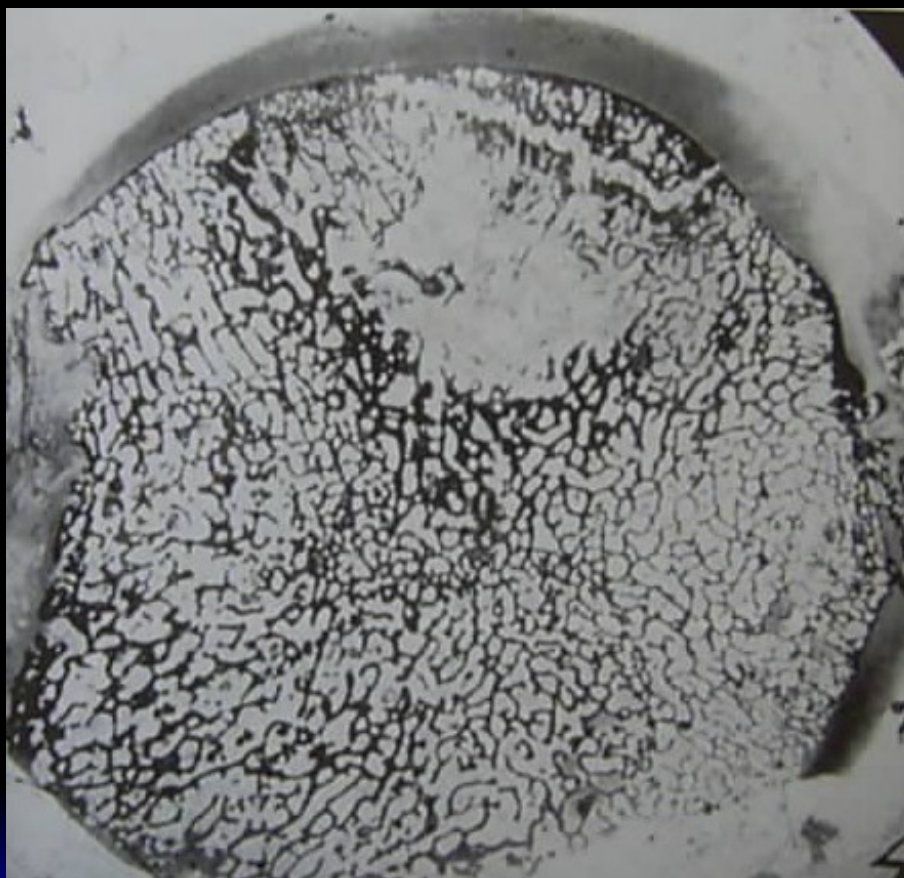


T2

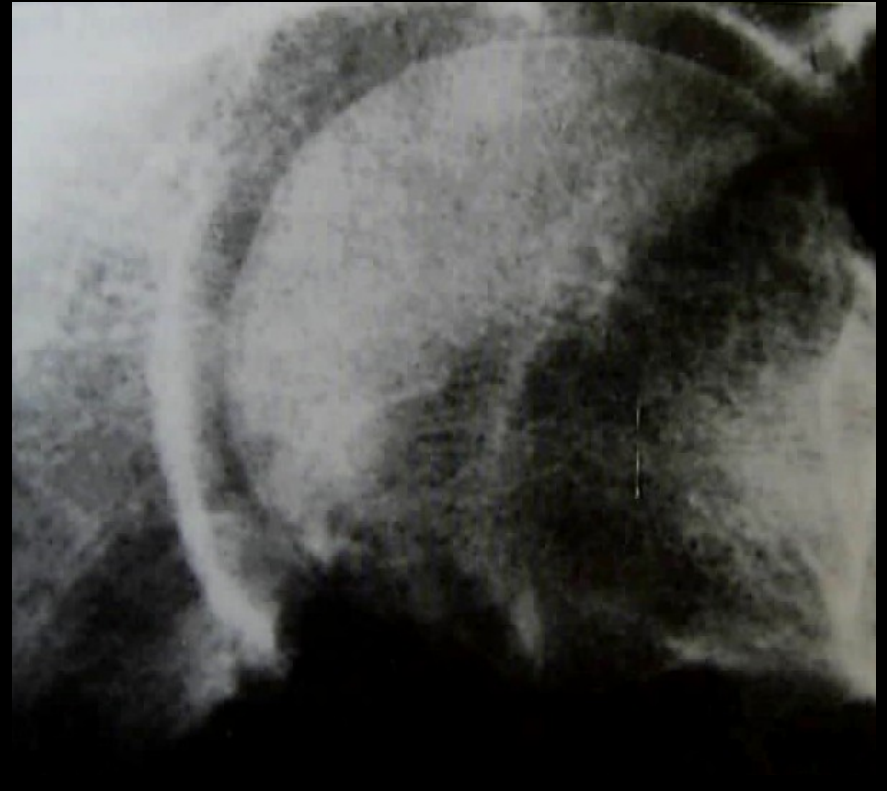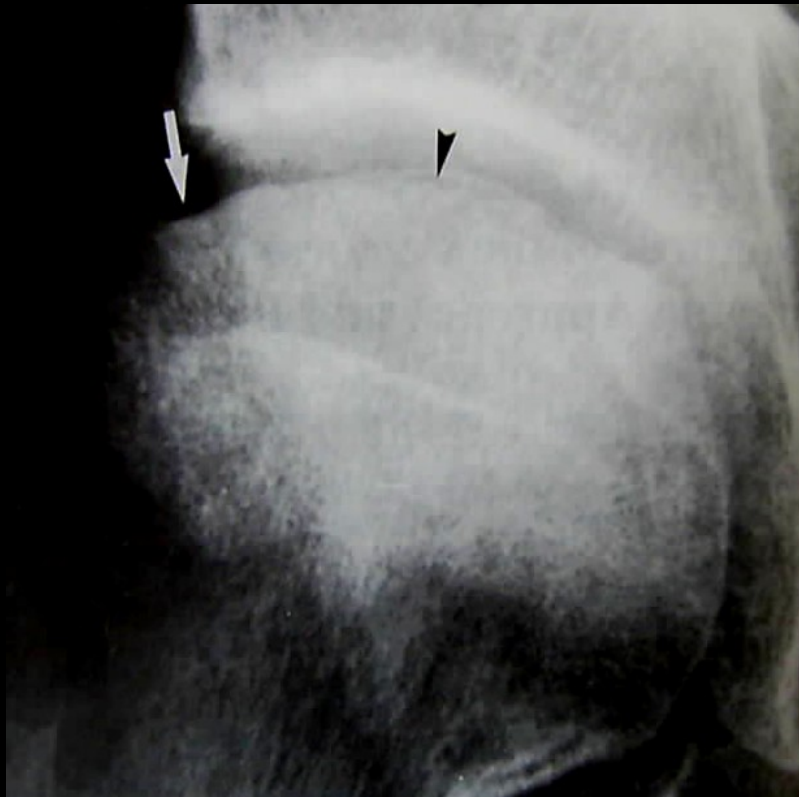
Double-line sign

# ARCO III

Хистологичен срез със субхондрална  
фрактура



# Субхондрални микрофрактури

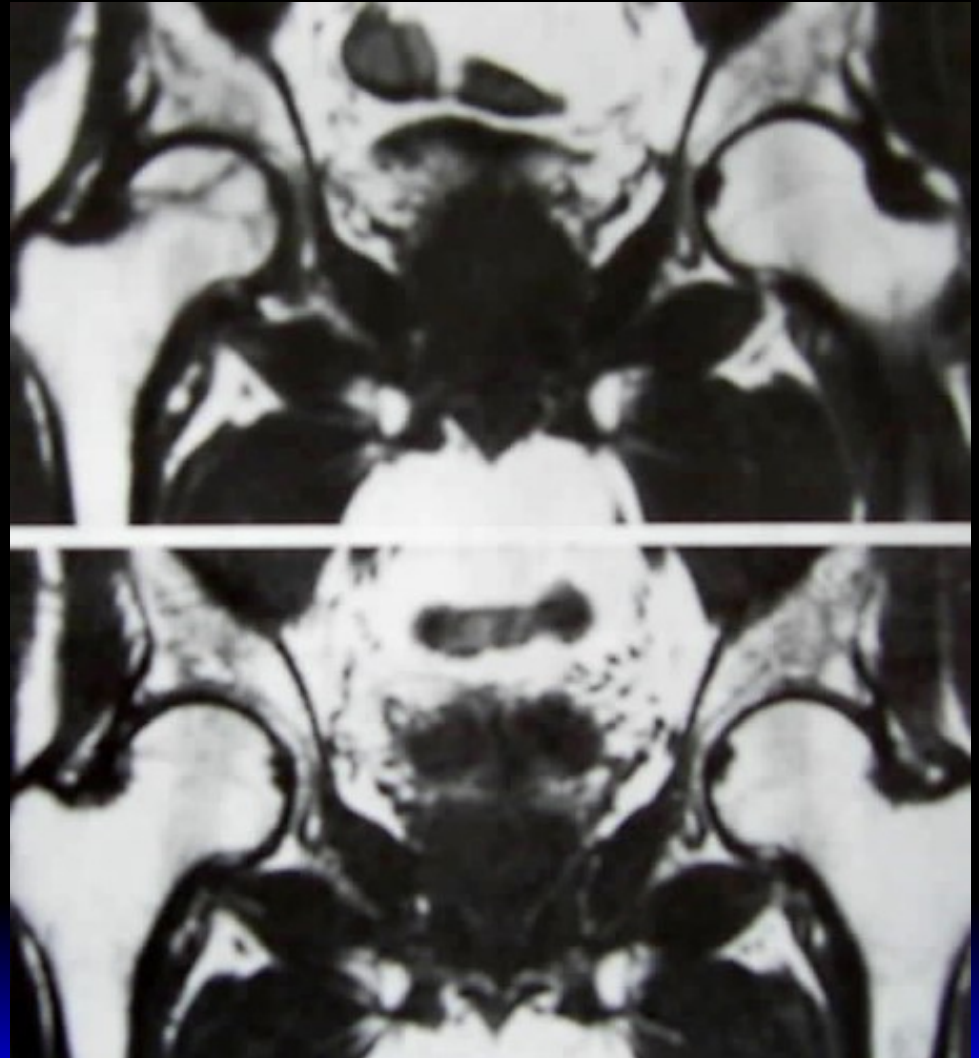


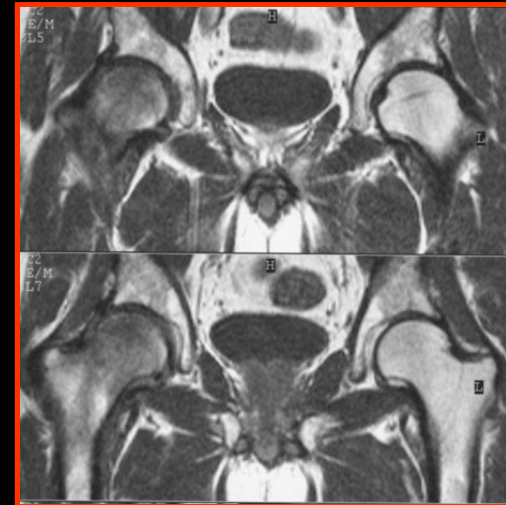
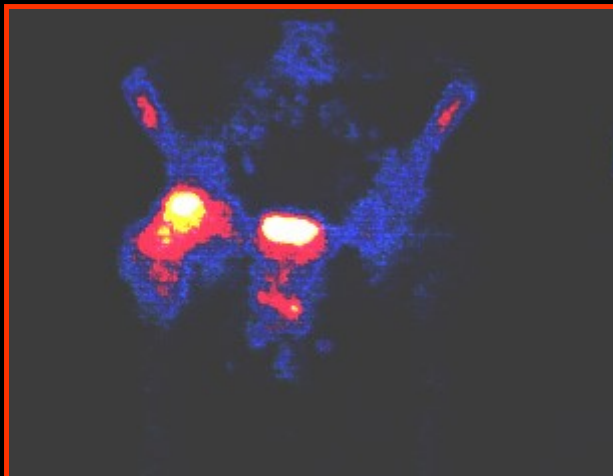
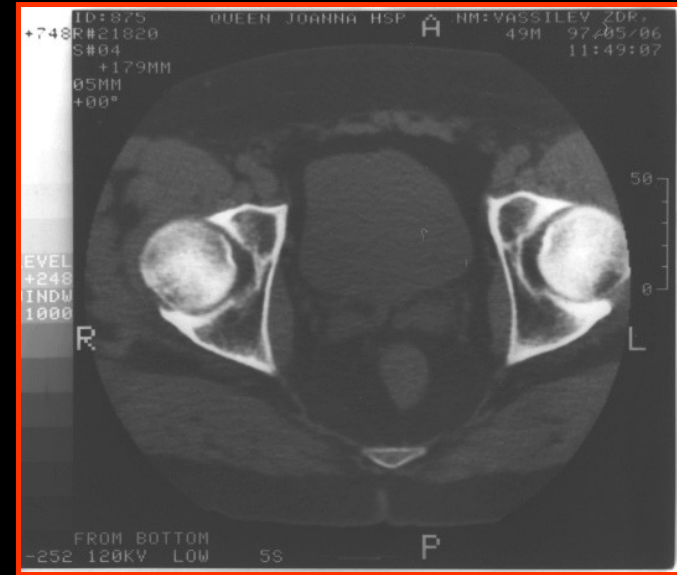
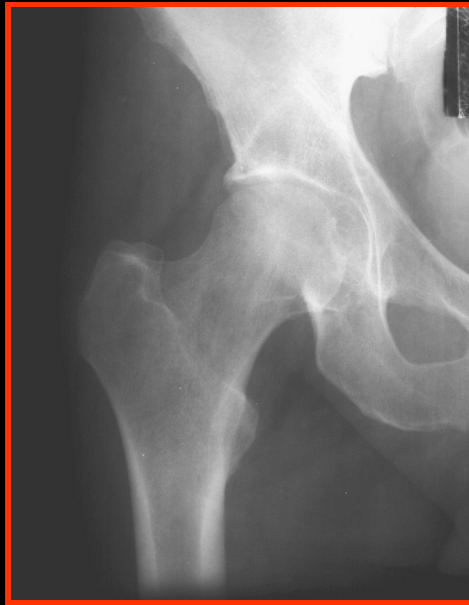Crescent sign

# Псевдонекроза

Нискосигнална  
ивица, имитираща  
демаркирана  
сегментна некроза

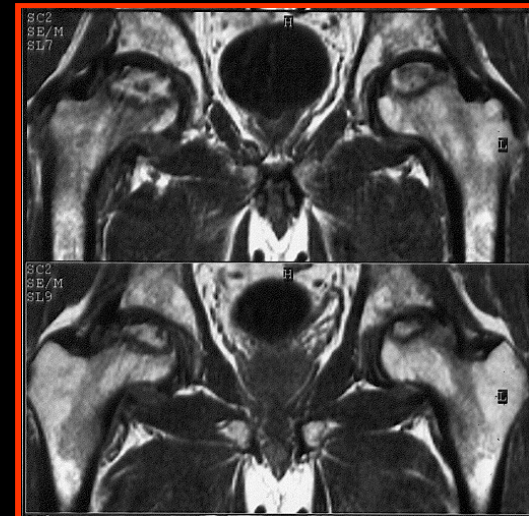
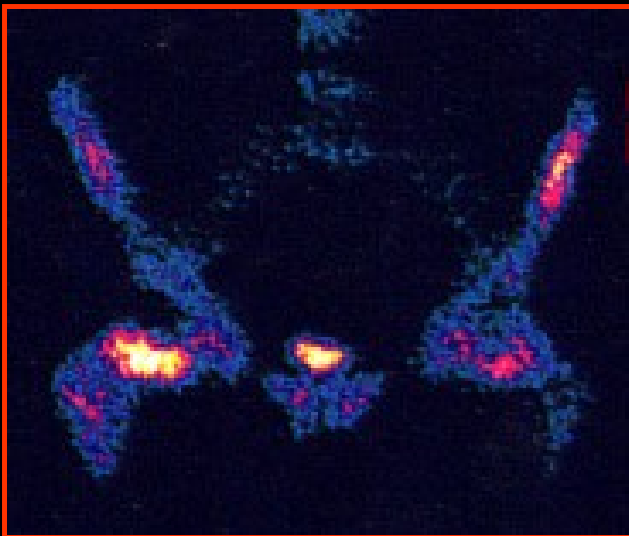
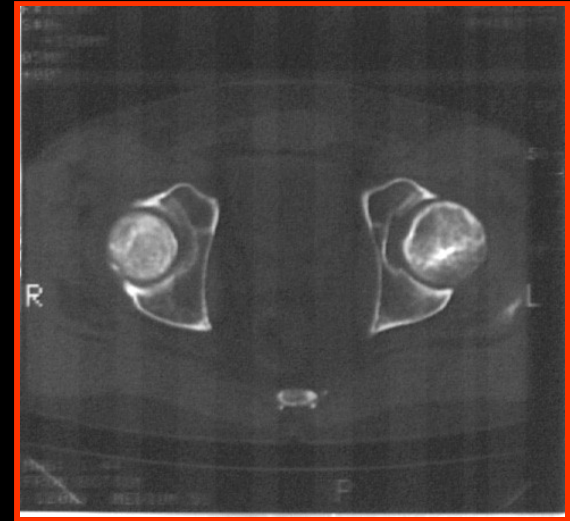
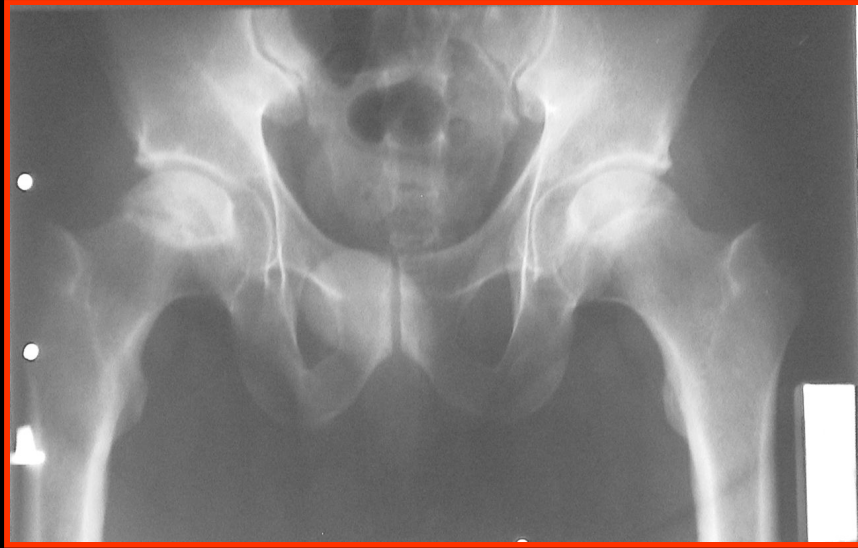
12 месеца по-късно





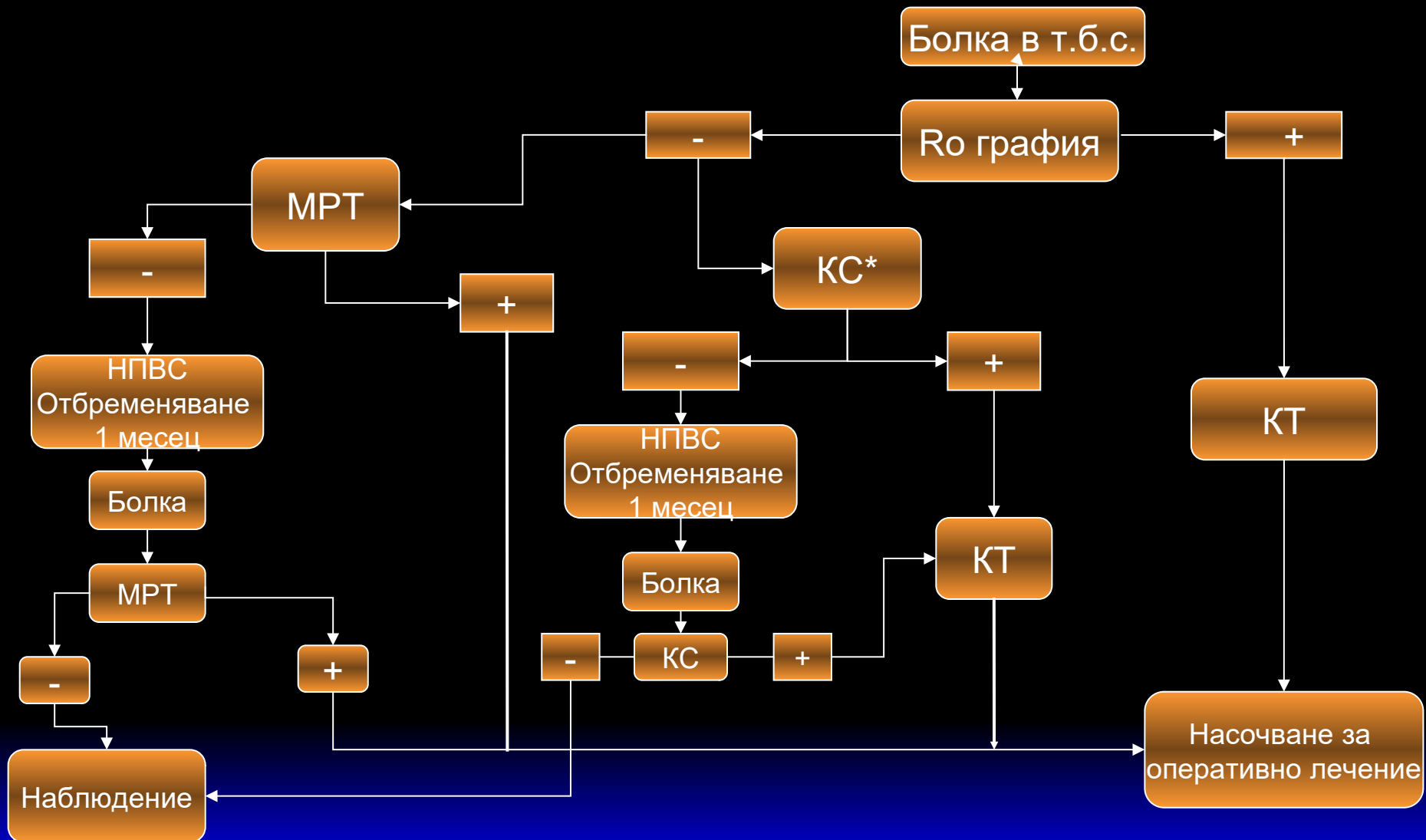
I-ви стадий по Ficat





**II-ри стадий по Ficat**

# Диагностичен алгоритъм



# Legg-Calve-Perthes

